

Опыт хирургического лечения гемангиомы селезенки. Клинический случай

А.К. Чекини¹, Д.В. Новиков^{✉1}, Т.М. Автурханов¹, Р.А. Мкртумян¹, А.О. Новикова²

¹ЧУЗ «ЦКБ „РЖД-Медицина“», Москва, Россия;

²ГБУЗ «Московский клинический научно-практический центр им. А.С. Логинова» Департамента здравоохранения г. Москвы, Москва, Россия

Аннотация

Очаговые образования селезенки считаются редкой патологией. К образованиям селезенки традиционно относят злокачественные и доброкачественные опухоли, истинные, ложные и паразитарные кисты, абсцессы, гематомы, инфаркты селезенки. Гемангиомы считаются наиболее часто встречающимися доброкачественными образованиями. Если абсцессы или инфаркты селезенки характеризуются яркой клинической картиной, выраженными лабораторными изменениями, беспокоят больного и заставляют обратиться за помощью, то небольших размеров доброкачественные, а иногда и злокачественные новообразования длительное время протекают бессимптомно и часто выявляются как случайная находка. В центр торакальной хирургии ЧУЗ «ЦКБ „РЖД-Медицина“» поступила пациентка 38 лет с диагнозом спленомегалии. При компьютерной томографии органов брюшной полости определялась увеличенная в размерах селезенка. Показатели анализов крови были в пределах референтных значений. С учетом больших размеров органа, невозможности исключить лимфому маргинальной зоны, жалоб пациентки и риска разрыва селезенки проведено хирургическое лечение – спленэктомия.

Ключевые слова: гемангиома селезенки, опухоли селезенки, кавернозная гемангиома

Для цитирования: Чекини А.К., Новиков Д.В., Автурханов Т.М., Мкртумян Р.А., Новикова А.О. Опыт хирургического лечения гемангиомы селезенки. Клинический случай. Современная Онкология. 2023;25(2):250–252. DOI: 10.26442/18151434.2023.2.202300

© ООО «КОНСИЛИУМ МЕДИКУМ», 2023 г.

CASE REPORT

Experience of surgical treatment of hemangioma of the spleen. A clinical case

Antonio K. Chekini¹, Dmitriy V. Novikov^{✉1}, Timur M. Avturkhanov¹, Radik A. Mkrtumyan¹, Anna O. Novikova²

¹Russian Railways-Medicine Central Clinical Hospital, Moscow, Russia;

²Loginov Moscow Clinical Scientific Center, Moscow, Russia

Abstract

Focal mass lesions of the spleen are considered rare. The mass lesions of the spleen usually include malignant and benign tumors, true, false, and parasitic cysts, abscesses, hematomas, and spleen infarctions. Hemangiomas are considered the most common benign neoplasms. Abscesses or spleen infarctions have severe symptoms, pronounced laboratory test changes, disturb the patient and force him to seek help. In contrast, small benign and sometimes malignant neoplasms are asymptomatic for a long time and often are incidental findings. A 38-year-old patient with splenomegaly was admitted to the thoracic surgery center of the Private healthcare institution, Central Clinical Hospital "RZD-Medicine". Abdominal computed tomography showed an enlarged spleen. The blood tests were within the reference values. Given the large size of the spleen, the need to exclude marginal zone lymphoma, clinical presentation, and the risk of spleen rupture, a splenectomy was performed.

Keywords: spleen hemangioma, tumors of the spleen, cavernous hemangioma

For citation: Chekini AK, Novikov DV, Avturkhanov TM, Mkrtumyan RA, Novikova AO. Experience of surgical treatment of hemangioma of the spleen. A clinical case. Journal of Modern Oncology. 2023;25(2):250–252. DOI: 10.26442/18151434.2023.2.202300

Информация об авторах / Information about the authors

[✉]Новиков Дмитрий Владимирович – канд. мед. наук, онколог-хирург отделения торакальной онкологии ЧУЗ «ЦКБ „РЖД-Медицина“». E-mail: dima-dima.000@mail.ru; ORCID: 0000-0001-6544-5674; SPIN-код: 1344-1790

Чекини Антонио Константинович – канд. мед. наук, зав. отд-нием торакальной онкологии ЧУЗ «ЦКБ „РЖД-Медицина“». E-mail: docpro13@gmail.com; ORCID: 0000-0001-9065-4726; SPIN-код: 3114-0517

Автурханов Тимур Мовладыевич – врач-стажер отделения торакальной онкологии ЧУЗ «ЦКБ „РЖД-Медицина“». E-mail: timuravt@mail.ru

Мкртумян Радик Ашотович – врач – торакальный хирург отделения торакальной онкологии ЧУЗ «ЦКБ „РЖД-Медицина“». E-mail: r.mkrtumyan@mail.ru

Новикова Анна Олеговна – канд. мед. наук, врач-терапевт отделения диагностики и общей терапии ГБУЗ «МКНЦ им. А.С. Логинова». E-mail: anna.akopova@mail.ru; ORCID: 0000-0001-6544-5674; SPIN-код: 5476-6226

[✉]Dmitriy V. Novikov – Cand. Sci. (Med.), Russian Railways-Medicine Central Clinical Hospital. E-mail: dima-dima.000@mail.ru; ORCID: 0000-0001-6544-5674; SPIN code: 1344-1790

Antonio K. Chekini – Cand. Sci. (Med.), Russian Railways-Medicine Central Clinical Hospital. E-mail: docpro13@gmail.com; ORCID: 0000-0001-9065-4726; SPIN code: 3114-0517

Timur M. Avturkhanov – Intern of the Department of Thoracic Oncology, Russian Railways-Medicine Central Clinical Hospital. E-mail: timuravt@mail.ru

Radik A. Mkrtumyan – Thoracic Surgeon, Russian Railways-Medicine Central Clinical Hospital. E-mail: r.mkrtumyan@mail.ru

Anna O. Novikova – Cand. Sci. (Med.), Loginov Moscow Clinical Scientific Center. E-mail: anna.akopova@mail.ru; ORCID: 0000-0001-6544-5674; SPIN code: 5476-6226

Очаговые образования селезенки составляют 3,2–4,2% на 100 тыс. населения [1–4] и считаются редкой патологией. К образованиям селезенки традиционно относят злокачественные и доброкачественные опухоли, истинные, ложные и паразитарные кисты, абсцессы, гематомы, инфаркты селезенки. Гемангиомы считаются наиболее часто встречающимися доброкачественными образованиями. Если абсцессы или инфаркты селезенки характеризуются яркой клинической картиной, выраженными лабораторными изменениями, беспокоят больного и заставляют обратиться за помощью, то небольших размеров доброкачественные, а иногда и злокачественные новообразования длительное время протекают бессимптомно и часто выявляются как случайная находка.

Клиническое наблюдение

В центр торакальной хирургии ЧУЗ «ЦКБ „РЖД-Медицина“» поступила пациентка 38 лет с диагнозом спленомегалии.

При компьютерной томографии органов брюшной полости – селезенка расположена обычно, увеличена в размерах до 17,8×11,5×6,7 см, поддавливает желудок, отнесает левую почку вниз и медиально, структура неоднородная, с множественными гиподенсными очагами различных размеров от 0,5 до 3,8 мм, нативная плотность которых 27–39 ед Н, в артериальной фазе дифференцируются отчетливо, слабо копят контраст до 33–51 ед Н. Увеличенных лимфоузлов в брюшной полости не выявлено.

Все показатели общего анализа крови, биохимического анализа и коагулограммы в пределах референтных значений (в общем анализе крови: лейкоциты – $6,51 \times 10^9/\text{л}$, эритроциты – $4,83 \times 10^{12}/\text{л}$, гемоглобин – 136 г/л, тромбоциты – $204 \times 10^9/\text{л}$).

Пациентке выполнено комплексное обследование, при котором других проявлений заболевания не выявлено, функциональные резервы больной удовлетворительные. Учитывая большие размеры селезенки, рентгенологическую картину, не исключающую лимфому маргинальной зоны, жалобы пациентки на выраженный дискомфорт в левом подреберье, а также риск разрыва селезенки, принято решение выполнить спленэктомию.

Интраоперационно: селезенка больших размеров, бугристая, каменной плотности, размерами 20,0×13,5 см, нижний полюс располагается на уровне нижнего полюса левой почки (рис. 1). Селезеночная артерия и вена имеют типичное расположение. Спленэктомия выполнена без технических трудностей.

Морфологическое заключение операционного материала – кавернозная гемангиома селезенки.

Послеоперационный период протекал без осложнений, больная выписана на 8-е сутки после операции.

Обсуждение

Сосудистые опухоли весьма вариабельны по степени злокачественности и могут быть представлены как доброкачественными гемангиомами, так и злокачественными ангиосаркомами самых разных локализаций [4, 5].

Гемангиомы являются наиболее частыми первичными новообразованиями селезенки [6, 7]. Обычно они выявляются у пациентов в возрасте 35–55 лет [8, 9]. Единого мнения о распространенности гемангиом в зависимости от пола нет, одни исследователи считают, что эти опухоли возникают с равной частотой у мужчин и женщин, другие указывают на более высокую частоту встречаемости у мужчин [1, 6, 10]. Однозначной причины возникновения гемангиомы селезенки не установлено. Существует множество теорий (фиссуральная, травматическая, эмбриональная, отщуровывания и др.), объясняющих возникновение и развитие этих опухолей [6, 11]. На сегодняшний день считается, что гемангиома – это врожденное доброкачественное сосудистое образование и причина его возникновения – порок развития сосудистой системы эмбриона. Таким образом, морфологические изменения возникают в селезенке еще до рожде-

ния ребенка. В дальнейшем опухоль медленно растет, не вызывая клинических проявлений, из-за чего и остается не диагностированной в течение десятилетий.

В зависимости от гистологического строения выделяют 3 основных варианта гемангиом селезенки:

- капиллярные;
- кавернозные;
- смешанные.

Также встречается редкая форма гемангиомы селезенки – LCA-ангиома, которая описана лишь в 1991 г. S. Falk и соавт. [12]. В литературе описано около 100 случаев LCA-ангиом.

Капиллярная гемангиома селезенки состоит из большого количества тонкостенных капилляров, переплетающихся между собой и выстланных активным эндотелием. В строении отмечаются коллагеновые волокна. Кавернозная гемангиома представлена широкими кровеносными сосудами, сообщающимися между собой и выстланными одним слоем уплощенных эндотелиоцитов. Характерный признак – отсутствие эластических волокон в стенках этих сосудов. Следует отметить, что интенсивность кровотока в кавернозной гемангиоме более высокая по сравнению с капиллярной [1]. Смешанные гемангиомы – это опухоли, состоящие из новообразованной капиллярной ткани, перемежающейся с более зрелыми участками полостных сосудистых образований. Центральная часть может быть представлена кавернозной гемангиомой, а по периферии – преимущественно капиллярной. Рост опухоли происходит главным образом за счет капиллярных включений, а кавернозные участки представляют в основном стационарную часть ангиом. Комбинированные гемангиомы расцениваются как динамические образования, представляющие переходную стадию от капиллярных к кавернозным образованиям. Процесс трансформации происходит при постепенном уменьшении капиллярной и увеличении кавернозной ткани [13].

Лечение гемангиом селезенки хирургическое. Выполняется спленэктомия.

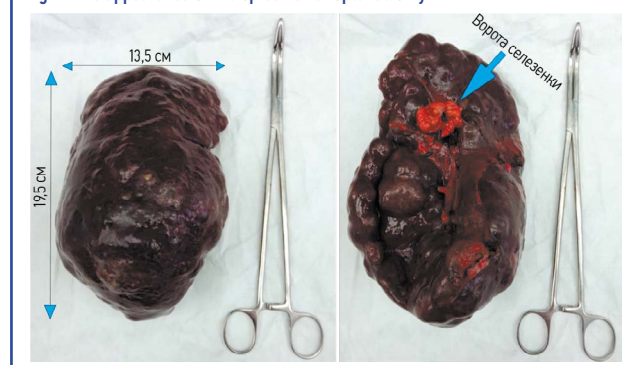
Раскрытие интересов. Авторы декларируют отсутствие явных и потенциальных конфликтов интересов, связанных с публикацией настоящей статьи.

Disclosure of interest. The authors declare that they have no competing interests.

Вклад авторов. Авторы декларируют соответствие своего авторства международным критериям ICMJE. Все авторы в равной степени участвовали в подготовке публикации: разработка концепции статьи, получение и анализ фактических данных, написание и редактирование текста статьи, проверка и утверждение текста статьи.

Authors' contribution. The authors declare the compliance of their authorship according to the international ICMJE criteria. All authors made a substantial contribution to the conception of the work, acquisition, analysis, interpretation of data for the work, drafting and revising the work, final approval of the version to be published and agree to be accountable for all aspects of the work.

Рис. 1. Вид селезенки после спленэктомии.
Fig. 1. The appearance of the spleen after splenectomy.



Источник финансирования. Авторы декларируют отсутствие внешнего финансирования для проведения исследования и публикации статьи.


Funding source. The authors declare that there is no external funding for the exploration and analysis work.

Информированное согласие на публикацию. Пациент подписал форму добровольного информированного согласия на публикацию медицинской информации и фотографий.

Consent for publication. Written consent was obtained from the patient for publication of relevant medical information and all of accompanying images within the manuscript.

ЛИТЕРАТУРА/REFERENCES

1. Кавалерский Г.М., Ченский А.Д., Макиров С.К., и др. Гемангиомы позвоночника: значение лучевой диагностики. *Радиология – практика*. 2008;1:23-30 [Kavalerskii GM, Chenskii AD, Makirov SK, et al. Gemangiomya pozvonochnika: znachenie luchevoi diagnostiki. *Radiologiya – praktika*. 2008;1:23-30 (in Russian)].
2. Кубышкин В.А., Ионкин Д.А., Степанова Ю.А., и др. Гамартомы – редкие доброкачественные образования селезенки. *Московский хирургический журнал*. 2012;6(28):48-52 [Kubyshkin VA, Ionkin DA, Stepanova YuA, et al. Gamartomy – redkie dobrokachestvennyye obrazovaniia selezenki. *Moskovskii khirurgicheskii zhurnal*. 2012;6(28):48-52 (in Russian)].
3. Степанова Ю.А., Ионкин Д.А., Щеголев А.И., Кубышкин В.А. Классификация очаговых образований селезенки. *Анналы хирургической гепатологии*. 2013;18(2):103-14 [Stepanova YuA, Ionkin DA, Schegolev AI, Kubyshkin VA. Classification of Focal Spleen Formations. *Annaly khirurgicheskoy gepatologii*. 2013;18(2):103-14 (in Russian)].
4. Феденко А.А., Конев А.А., Анурова О.А., и др. Ангиосаркомы. *Саркомы костей, мягких тканей и опухоли кожи*. 2013;1:24-40 [Fedenko AA, Konev AA, Anurova OA, et al. Angiosarkomy. *Sarkomy kostei, miagkikh tkanei i opukholi kozhi*. 2013;1:24-40 (in Russian)].
5. Новиков Д.В., Чекини А.К., Автурханов Т.М., Мкртумян Р.А. Хирургическое лечение местнораспространенной ангиосаркомы переднего средостения. Клинический случай. *Современная онкология*. 2022;24(3):336-9 [Novikov DV, Chekini AK, Avturkhanov TM, Mkrtyumyan RA. The surgical treatment of locally advanced angiosarcoma of the anterior mediastinum. A clinical case. *Journal of Modern Oncology*. 2022;24(3):336-9 (in Russian)]. DOI:10.26442/18151434.2022.3.201777
6. Туманова У.Н., Дубова Е.А., Кармазановский Г.Г., и др. Гемангиома селезенки (наблюдение из практики и обзор литературы). *Диагностика и интервенционная радиология*. 2011;5(1):81-93 [Tumanova UN, Dubova EA, Karmazanovskii GG, et al. Gemangioma selezenki (nabliudenie iz praktiki i obzor literatury). *Diagnostika i intervensionnaia radiologiya*. 2011;5(1):81-93 (in Russian)].
7. Chourmouzi D, Psoma E, Drevelegas A. Littoral cell angioma, a rare cause of long standing anaemia: a case report. *Cases J*. 2009;2:9115. DOI:10.1186/1757-1626-2-9115
8. Borner N, Blank W, Bonhof J, Frank K. Echogenic splenic lesions – incidence and differential diagnosis. *Ultraschall Med*. 1990;11(3):112-8.
9. Ros PR, Moser RP Jr., Dachman AH, et al. Hemangioma of the spleen: radiologic/pathologic correlation in ten cases. *Radiology*. 1987;162(1):73-7.
10. Ramani M, Reinhold C, Semelka RC, et al. Splenic hemangiomas and hamartomas. MR imaging characteristics of 28 lesions. *Radiology*. 1997;202(1):166-72. DOI:10.1148/radiology.202.1.8988207
11. Qu ZB, Liu LX, Wu LF, et al. Multiple Littoral Cell Angioma of the Spleen: A Case Report and Review of the Literature. *Onkologie*. 2007;30(5):256-8. DOI:10.1159/000101010
12. Falk S, Stutte HJ, Frizzera G. Littoral cell angioma. A novel splenic vascular lesion demonstrating histiocytic differentiation. *Am J Surg Pathol*. 1991;15(11):1023-33.
13. Ross JS, Masaryk TJ, Modic MT, et al. Vertebral hemangiomas: MR imaging. *Radiology*. 1987;165(1):165-9. DOI:10.1148/radiology.165.1.3628764



OMNIDOCTOR.RU

Статья поступила в редакцию / The article received: 26.01.2023

Статья принята к печати / The article approved for publication: 02.06.2023