

15 марта 2020 г., Москва

Экспертный совет

Новые возможности системной терапии CD30+ первичных кожных Т-клеточных лимфом.

Резолюция

Аннотация

Актуальность. Т-клеточные лимфомы кожи (ТКЛК) – это редкие, ассоциирующиеся со снижением качества жизни заболевания. Доступная на сегодняшний день системная терапия редко обеспечивает достижение стойкого и длительного ответа. В России в настоящий момент терапия ТКЛК представляет собой существенную проблему в связи с ограниченным доступом к современной таргетной терапии, отсутствием Национального регистра ТКЛК, сложностями морфологической диагностики данных редких заболеваний. С 17 июня 2019 г. зарегистрировано новое показание брентуксимаба ведотина – в качестве новой опции лечения пациентов с CD30+ ТКЛК после минимум одной линии предшествующей системной терапии. Брентуксимаб ведотин представляет собой конъюгат CD30-направленного моноклонального антитела и противоопухолевого агента.

Цель. Выявить нерешенные проблемы текущей клинической практики и адаптировать существующие подходы к лечению и диагностике CD30+ ТКЛК с учетом новых терапевтических возможностей.

Результаты. Обсуждены существующие подходы к системной терапии ТКЛК в рутинной клинической практике России, определены нерешенные проблемы терапии и диагностики, обсуждена маршрутизация пациентов с CD30+ ТКЛК в России, определена важность CD30-тестирования, определены профили пациентов с ТКЛК на терапию брентуксимабом ведотином.

Ключевые слова: брентуксимаб ведотин, CD30+ первичная кожная Т-клеточная лимфома, грибовидный микоз, синдром Сезари.

Для цитирования: Поддубная И.В. и др. Новые возможности системной терапии CD30+ первичных кожных Т-клеточных лимфом. Резолюция. Экспертный совет. Современная Онкология. 2020; 22 (2): 79–81. DOI: 10.26442/18151434.2020.2.200205

Conference Proceedings

New opportunities of systemic therapy of CD30-positive primary cutaneous T-cell lymphomas

Abstract

Relevance. Cutaneous T-cell lymphomas (CTCL) are not common diseases which are associated with a decrease in quality of life. Currently available systemic therapy rarely provides a stable and long-termed response. In Russia, current CTCL therapy is a big issue due to the limited access to modern targeted therapy, an absence of a National CTCL registry, and the difficulties in morphological diagnosis of these rare diseases. Since June 17, 2019, a new indication of brentuximab vedotin as a new treatment option for patients with CD30+ CTCL after at least one line of previous systemic therapy was registered. Brentuximab vedotin is a conjugate of a CD30 directed monoclonal antibody and an antitumor agent. Brentuximab vedotin is a CD30-directed monoclonal antibody conjugated to an antitumor agent.

Aim. To identify the unresolved issues of current clinical practice and to adapt available approaches to the treatment and diagnosis of CD30 + CTCL given new therapeutic opportunities.

Results. The available approaches to the systemic CTCL therapy in Russia routine clinical practice have been discussed, the unresolved issues of therapy and diagnosis have been identified, the routing of patients with CD30 + CTCL in Russia has been discussed, the importance of CD30 testing has been established, the profiles of patients with CTCL for treatment with brentuximab vedotin have been determined.

Key words: brentuximab vedotin, CD30 + primary cutaneous T-cell lymphoma, mycosis fungoides, Sézary syndrome.

For citation: Poddubnaya I.V. et al. New opportunities of systemic therapy of CD30-positive primary cutaneous T-cell lymphomas. Journal of Modern Oncology. 2020; 22 (2): 79–81. DOI: 10.26442/18151434.2020.2.200205

Участники экспертного совета**Председатель:**

Поддубная Ирина Владимировна – акад. РАН, д-р мед. наук, проф., зав. каф. онкологии и паллиативной медицины, ФГБОУ ДПО «Российская медицинская академия непрерывного профессионального образования» Минздрава России (Москва)

Эксперты:

Птушкин Вадим Вадимович – д-р мед. наук, проф., зам. глав. врача по гематологии, Московский городской гематологический центр ГБУЗ «Городская клиническая больница им. С.П. Боткина», глав. внештатный специалист-гематолог Департамента здравоохранения г. Москвы (Москва)

Белоусова Ирина Эдуардовна – д-р мед. наук, проф., проф. каф. кожных и венерических болезней ФГБОУ ВО «Военно-медицинская академия им. С.М. Кирова», проф. каф. патологической анатомии фак-та дополнительного профессионального образования ЧОУВО «Санкт-Петербургский медико-социальный институт» (Санкт-Петербург)

Горенкова Лилия Гамилевна – канд. мед. наук, гематолог, науч. сотр. ФГБУ «Национальный медицинский исследовательский институт гематологии» Минздрава России (Москва)

Капханов Камилль Даниялович – канд. мед. наук, зав. гематологическим отд-нием, ГБУЗ «Волгоградский областной клинический онкологический диспансер», глав. специалист-гематолог Волгоградской области (Волгоград)

Карамова Арфеня Эдуардовна – канд. мед. наук, врач-дерматолог, зав. отд. дерматологии ФГБУ «Государственный научный центр дерматовенерологии и косметологии» Минздрава России (Москва)

Ковригина Алла Михайловна – д-р биол. наук, зав. патологоанатомическим отд.-нием, патологоанатом, проф. каф. патологической анатомии ФГБОУ ДПО «Институт повышения квалификации» ФМБА России, член президиума Российского профессионального общества онкогематологов, ФГБУ «Гематологический научный центр» Минздрава России (Москва)

Коломейцев Олег Александрович – врач-онколог Научно-консультативного отделения НИИ клинической онкологии им. Н.Н. Трапезникова ФГБУ «Национальный медицинский исследовательский центр онкологии им. Н.Н. Блохина» Минздрава России (Москва)

Константинова Татьяна Семеновна – канд. мед. наук, зав. отд.-нием гематологии ГАУЗ СО «Свердловская областная клиническая больница №1», врач-гематолог высшей категории, глав. внештатный гематолог Уральского федерального округа и Минздрава Свердловской области (Екатеринбург)

Кохан Муза Михайловна – д-р мед. наук, проф., зав. научным клиническим отд. дерматологии ГБУ СО «Уральский научно-исследовательский институт дерматовенерологии и иммунопатологии», заслуженный врач РФ (Екатеринбург)

Поспелова Татьяна Ивановна – д-р мед. наук, проф., врач-гематолог, зав. каф. терапии, гематологии и трансфузиологии ФГБОУ ВО «Новосибирский государственный медицинский университет» Минздрава России, рук. Городского гематологического центра, Новосибирск

15 марта 2020 г. в Москве состоялся Национальный совет экспертов по проблемам терапии и диагностики CD30+ первичных Т-клеточных лимфом кожи (ТКЛК), в ходе которого ведущие специалисты обсудили нерешенные проблемы текущей клинической практики и адаптацию существующих подходов лечения и диагностики ТКЛК с учетом новых возможностей в целях улучшения результатов лечения пациентов с данной патологией. Перспективной терапевтической опцией является препарат таргетной терапии брентуксимаб ведотин, новое показание для которого было зарегистрировано в России 17 июня 2019 г.: «Лечение пациентов с CD30+ Т-клеточной лимфомой кожи после минимум одной линии предшествующей системной терапии» [1].

В совещании приняли участие ведущие эксперты из федеральных и региональных центров гематологии, онкологии, дерматологии России.

В ходе Совета экспертов были рассмотрены следующие основные вопросы:

- существующие подходы к системной терапии первичных ТКЛК в рутинной клинической практике России;
- нерешенные терапевтические проблемы в лечении первичных ТКЛК в России;
- маршрутизация пациента с CD30+ первичной ТКЛК в реальной клинической практике России;
- проблемы диагностики CD30+ первичных ТКЛК, роль патоморфологических и иммуногистохимических исследований, в том числе CD30-тестирования;
- новые варианты терапии: эффективность и безопасность терапии препаратом брентуксимаб ведотин при CD30+ первичных ТКЛК и место препарата в реальной клинической практике.

После приветственного слова академика И.В. Поддубной эксперты представили ряд докладов по проблеме диагностики и лечения ТКЛК. Л.Г. Горенковой были представлены научные данные по современной терапии ТКЛК и применению брентуксимаба ведотина при данной патологии. ТКЛК – это редкие ассоциирующиеся со снижением качества жизни заболевания. Доступная на сегодняшний день системная терапия редко обеспечивает достижение стойкого и длительного ответа. Распространенные стадии грибовидного микоза (IIB–IVB) ассоциируются с низким качеством жизни и уменьшением выживаемости по сравнению с ранними стадиями заболевания (IA–IIA). На основании единообразной экспрессии активационного клеточного антигена CD30 выделяют подгруппу ТКЛК, известных как CD30+ Т-клеточные лимфопролиферативные заболевания. В России в настоящий момент терапия ТКЛК представляет существенную проблему в связи с ограниченным доступом к современной таргетной терапии, отсутствием Национального регистра ТКЛК, недостаточным взаимодействием между дерматологами и гематологами/онкологами, а также сложностями морфологической диагностики данных редких заболеваний и недостаточным числом квалифицированных патоморфологов.

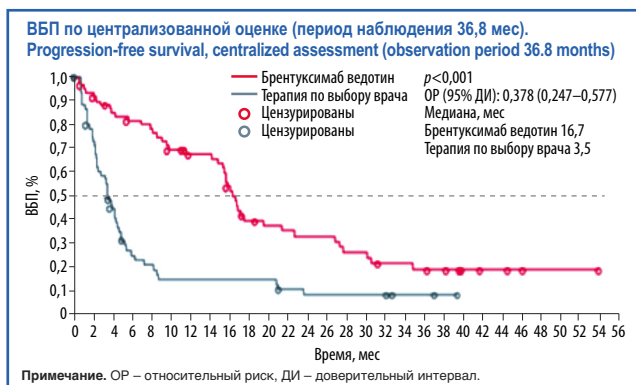
Вплоть до настоящего времени основными опциями системной терапии распространенных стадий ТКЛК были метотрексат, препараты интерферона, системная химиотерапия по программе СНОР. С 17 июня 2019 г. зарегистрировано новое показание брентуксимаба ведотина – в качестве новой опции лечения пациентов с CD30+ ТКЛК после ми-

нимум одной линии предшествующей системной терапии. Брентуксимаб ведотин представляет собой конъюгат CD30-направленного моноклонального антитела и противоопухолевого агента, получивший ранее одобрение более чем в 65 странах для лечения рецидивирующей/рефрактерной лимфомы Ходжкина и системной анапластической крупноклеточной лимфомы.

Брентуксимаб ведотин был зарегистрирован для терапии ТКЛК на основании результатов международного открытого рандомизированного многоцентрового исследования III фазы ALCANZA (NCT01578499), в которое были включены взрослые пациенты с CD30+ грибовидным микозом или первичной анапластической крупноклеточной лимфомой кожи, ранее получавшие лечение. Пациенты рандомизировали (1:1) в группы брентуксимаба ведотина в дозе 1,8 мг/кг внутривенно на протяжении 16 трехнедельных циклов или в группу терапии по выбору врача (метотрексат перорально 5–50 мг 1 раз в неделю или бексаротен перорально 300 мг/м² 1 раз в сутки); лечение в этой группе продолжалось до 48 нед. Первичной конечной точкой являлась доля пациентов, достигших объективного общего ответа продолжительностью как минимум 4 мес (частота объективного ответа – ЧОО) по централизованной независимой оценке. При медиане наблюдения 22,9 мес ЧОО составила 56,3% в группе брентуксимаба ведотина и 12,5% в группе терапии по выбору врача ($p < 0,0001$). Медиана выживаемости без прогрессирования (ВБП) составила 16,7 мес в группе брентуксимаба ведотина по сравнению с 3,5 мес в группе терапии по выбору врача ($p < 0,0001$). Результаты при длительном периоде наблюдения в целом сопоставимы с более ранними публикациями по исследованию, отмечены статистически значимые различия в ВБП по сравнению с группой, получавшей стандартную терапию, – 16,7 мес против 3,5 мес, $p < 0,001$ (см. рисунок), в ЧОО длительностью 4 мес и более – ЧОО4 (54,7% против 12,5% $p < 0,001$) и в частоте полных ремиссий (17,2% против 1,6%, $p < 0,002$) [2, 3].

Данные регистра по ТКЛК, который ведется в Волгоградском областном клиническом онкологическом диспансере, доложены К.Д. Каплановым. Было отмечено, что пациенты могут получать длительную терапию на ранних стадиях болезни в учреждениях дерматовенерологического профиля, что допускается Клиническими рекомендациями по грибовидному микозу и синдрому Сезари (одобрены научно-практическим советом Минздрава России [4, 5]). Многие препараты местного действия, включенные в международные рекомендации, недоступны в Российской Федерации. Выбор опций терапии распространенных форм довольно ограничен. Имеется острая необходимость ведения пациента, начиная с момента подозрения на диагноз «первичная лимфома кожи», несколькими специалистами (дерматовенеролог, гематолог, онколог, патоморфолог), объединенными в единую клинико-диагностическую команду.

А.Э. Карамова представила проблемы лечения и маршрутизации пациентов с первичными ТКЛК в практике дерматовенерологов в России. В настоящее время в России отсутствуют статистические данные о заболеваемости и распространенности ТКЛК, известны только общие данные по лейкозам и лимфомам. Согласно Приказу Минтруда России от 14 марта 2018 г. №142н «Об утверждении профессио-



нального стандарта "Врач-дерматовенеролог" врачи-дерматологи могут оказывать специализированную медицинскую помощь в стационарных условиях, а также в условиях дневного стационара пациентам с лимфопрлиферативными заболеваниями кожи. Отмечены сложности со своевременной и адресной маршрутизацией пациентов, что может быть преодолено только совместным ведением больного с первых этапов обследования пациента с клиническими проявлениями, не позволяющими исключить диагноз «первичной лимфомы кожи», несколькими специалистами, объединенными в команду.

Основные проблемы диагностики лимфом кожи были освещены в докладе И.Э. Белоусовой, ключевыми из них являются:

- Неправильное выполнение биопсии:
 - забор недостаточного объема биопсийного материала;
 - поверхностная биопсия;
 - забор нерепрезентативного материала;
 - отсутствие отмены топической терапии за 2 нед до биопсии.
- Отсутствие преемственности между врачами различных специальностей.

Эксперты также обсудили данные по влиянию уровня экспрессии CD30 на результаты лечения. В связи с тем, что выявлены только незначительные отличия в ЧОО при уровнях экспрессии CD30 менее 10% и более 50%, ответ на терапию не коррелировал с процентом CD30+ клеток в материале биоптата [6].

После докладов все эксперты в ходе обсуждения, опираясь на собственный опыт и Международные клинические рекомендации (National Comprehensive Cancer Network – NCCN, European Society for Medical Oncology – ESMO [7, 8]), пришли к представленным ниже выводам по заявленной проблематике.

Выводы Совета экспертов

Общие рекомендации по ведению пациентов

- Ведение пациентов с первичными ТКЛК (особенно грибковидным микозом) с самого начала должно осуществляться мультидисциплинарной командой с привлечением дерматовенерологов, гематологов/онкологов и радиотерапевтов.
- Пациенты с ранними стадиями (IA–IIA) наблюдаются как у дерматовенерологов, так и у гематологов/онкологов (в зависимости от возможностей конкретного региона).
- Ведение пациентов с поздними стадиями рекомендовано проводить гематологам/онкологам с привлечением дерматовенерологов для коррекции наружной терапии (При-

каз Минздрава России от 15 ноября 2012 г. №924н «Об утверждении Порядка оказания медицинской помощи населению по профилю "дерматовенерология"»).

Рекомендации по патоморфологической диагностике

- Для повышения достоверности гистологического исследования необходимо отменять лечение любыми наружными препаратами, особенно содержащими кортикостероиды, а также системными кортикостероидами и иммуносупрессантами, за 2 нед до проведения биопсии.
- Рекомендуются проведение нескольких биопсий из разных очагов и повторных биопсий через 2–4 нед. Размер биоптата должен быть достаточным для оценки архитектуры расположения и глубины инфильтрата и для выполнения последующего иммуногистохимического исследования.
- При одновременном наличии у пациента пятен и бляшек рекомендована биопсия бляшки, при одновременном наличии пятен/бляшек и узлов рекомендуется выполнять 2 биопсии: одну – из бляшки (для оценки типичных гистологических признаков грибковидного микоза, так как в узле эти признаки могут отсутствовать), вторую – из опухолевого узла (для исключения/подтверждения крупноклеточной трансформации).
- При наличии в инфильтрате CD30+ клеток (независимо от их количества) рекомендовано при формулировке патологоанатомического диагноза указывать: грибковидный микоз (CD30+ лимфопрлиферативное заболевание кожи).

Рекомендации по терапии

- Таргетная терапия представляет собой эффективную опцию лечения при неэффективности 1-й линии системной терапии пациентов с первичными ТКЛК: в настоящее время в России доступны вориностат и брентуксимаб ведотин (зарегистрирован в России 17 июня 2019 г.).
- При рецидиве/прогрессии болезни после 1-й линии системной терапии в случае CD30+ первичной ТКЛК следует рассмотреть опцию терапии брентуксимабом ведотином в следующих ситуациях:
 - грибковидный микоз: для ранних и поздних стадий;
 - синдром Сезари;
 - первичная кожная анапластическая крупноклеточная лимфома: анапластическая крупноклеточная лимфома кожи с множественными распространенными высыпаниями;
 - лимфоматоидный папулез: у пациентов с диссеминированными и постоянно рецидивирующими высыпаниями, при крупных и изъязвляющихся элементах, разрешающихся с образованием грубых рубцов (тип E).

Обновление клинических рекомендаций по первичным ТКЛК

- Рассмотреть вышеперечисленные выводы на заседании рабочей группы по Клиническим рекомендациям по первичным кожным Т-клеточным лимфомам при очередном обновлении Рекомендаций.

Конфликт интересов. Авторы заявляют об отсутствии конфликта интересов.

Conflict of interests. The authors declare that there is no conflict of interests.

Литература/References

1. Инструкция по медицинскому применению лекарственного препарата Адцетрис® (РУ № ЛП-003476 от 26.02.2016), изменение №4 от 17.06.2019. [Instruktsiia po meditsinskomu primeneniui lekarstvennogo preparata Adtsetris® (RU № LP-003476 ot 26.02.2016), izmenenie №4 ot 17.06.2019 (in Russian).]
2. Prince HM, Kim YH, Horwitz SM et al. Brentuximab vedotin or physician's choice in CD30-positive cutaneous T-cell lymphoma (ALCANZA): an international, open-label, randomised, phase 3, multicentre trial. *Lancet* 2017; 390: 555–66.
3. Scarisbrick J, Horwitz S, Dummer R et al. Final ALCANZA results: brentuximab vedotin versus physician's choice in previously treated CD30-positive cutaneous T-cell lymphoma (Mycosis fungoides or primary cutaneous anaplastic large cell lymphoma. Abstract V-05. 4 WCC, 12-14.
4. Клинические рекомендации МЗ по грибковидному микозу. <http://cr.rosminzdrav.ru/#/recommend/859> [Klinicheskie rekomendatsii MZ po gribovidnomu mikozi. <http://cr.rosminzdrav.ru/#/recommend/859> (in Russian).]
5. Клинические рекомендации МЗ по синдрому Сезари. <http://cr.rosminzdrav.ru/#/recommend/991> [Klinicheskie rekomendatsii MZ po sindromu Sezari. <http://cr.rosminzdrav.ru/#/recommend/991> (in Russian).]
6. Duvic M, Metzclaff MT, Gangar P. Results of a Phase II Trial of Brentuximab Vedotin for CD30+ Cutaneous T-Cell Lymphoma and Lymphomatoid Papulosis. *J Clin Oncol* 2015; 33 (32): 3759–65. DOI: 10.1200/JCO.2014.60.3787
7. NCCN Clinical Practice Guidelines. Primary cutaneous lymphomas V.2-2020 https://www.nccn.org/professionals/physician_gls/pdf/primary_cutaneous.pdf
8. Willemze R, Hodak E., Zinzani PL et al. Primary Cutaneous Lymphomas: ESMO Clinical Practice Guidelines. *Ann Oncol* 2018; 29 (Suppl. 4): iv30–iv40.