

## Обзор

# Успешный опыт сочетанной иммунохимиотерапии при рефрактерном течении первичной кожной периферической Т-клеточной лимфомы неспецифицированной

Л.Г. Горенкова<sup>✉1</sup>, С.К. Кравченко<sup>1</sup>, И.Э. Белоусова<sup>2,3</sup>, Л.Г. Бабичева<sup>4</sup>, Д.Д. Калашникова<sup>5</sup>, И.В. Поддубная<sup>4</sup>

<sup>1</sup>ФГБУ «Национальный медицинский исследовательский центр гематологии» Минздрава России, Москва, Россия;

<sup>2</sup>ФГБВОУ ВО «Военно-медицинская академия им. С.М. Кирова» Минобороны России, Санкт-Петербург, Россия;

<sup>3</sup>ЧОУВО «Санкт-Петербургский медико-социальный институт», Санкт-Петербург, Россия;

<sup>4</sup>ФГБОУ ДПО «Российская медицинская академия непрерывного профессионального образования» Минздрава России, Москва, Россия;

<sup>5</sup>ФГАОУ ВО «Первый Московский государственный медицинский университет им. И.М. Сеченова» Минздрава России (Сеченовский Университет), Москва, Россия

✉l.aitova@mail.ru

## Аннотация

Первичные кожные Т-клеточные лимфомы (ПТКЛ) представляют собой гетерогенную группу Т-клеточных лимфопролиферативных заболеваний, развивающихся преимущественно в коже и характеризующихся особенностями диагностики, клинического течения и терапевтического подхода. Большую часть (более 50%) составляют грибовидный микоз и CD30+ лимфолифферативные заболевания кожи (первичная кожная анапластическая лимфома и лимфоматоидный папулез), крайне редко встречается ПТКЛ неспецифицированная (ПТКЛ NOS). Активационный антиген CD30 является клеточным мембранным гликопротеином, относящимся к семейству факторов некроза опухоли. Опухолевые клетки при первичных кожных CD30-позитивных лимфомах кожи экспрессируют CD30 более чем в 75%, при других нозологических формах его детекция также может встречаться, но в меньшей степени. Большинство пациентов с кожными CD30+ лимфолифферативными заболеваниями имеют индолентное течение с благоприятным прогнозом, примерно в 30% развивается резистентное течение болезни и в 8% случаев регистрируются смертельные исходы от лимфомы. Лечение ПТКЛ NOS в настоящее время не стандартизировано и основано на использовании курсов системной химиотерапии, применяемых для лечения ее нодальных аналогов. С недавних пор в клиническую практику для лечения Т-клеточных лимфом включены моноклональные антитела, одним из которых является брентуксимаб ведотин – CD30-моноклональное антитело, конъюгированное с монометилауристатином Е. В данной публикации мы приводим описание клинического случая пациента с рефрактерной формой ПТКЛ NOS.

**Ключевые слова:** кожные лимфомы, первичная кожная периферическая Т-клеточная лимфома неспецифицированная, брентуксимаб ведотин, рецидив, ремиссия заболевания.

**Для цитирования:** Горенкова Л.Г., Кравченко С.К., Белоусова И.Э. и др. Успешный опыт сочетанной иммунохимиотерапии при рефрактерном течении первичной кожной периферической Т-клеточной лимфомы неспецифицированной. Современная Онкология. 2019; 21 (2): 25–28. DOI: 10.26442/18151434.2019.2.190399

## Review

## Successful experience of combined immunochemotherapy at refractory course of primary cutaneous peripheral T-cell lymphoma, unspecified

Liliia G. Gorenkova<sup>✉1</sup>, Sergei K. Kravchenko<sup>1</sup>, Irena E. Belousova<sup>2,3</sup>, Lali G. Babicheva<sup>4</sup>, Daria D. Kalashnikova<sup>5</sup>, Irina V. Poddubnaya<sup>4</sup>

<sup>1</sup>National Medical Research Center for Hematology, Moscow, Russia;

<sup>2</sup>S.M. Kirov Military Medical Academy, Saint Petersburg, Russia;

<sup>3</sup>Saint Petersburg Medical and Social Institute, Saint Petersburg, Russia;

<sup>4</sup>Russian Medical Academy of Continuous Professional Education, Moscow, Russia;

<sup>5</sup>I.M. Sechenov First Moscow State Medical University (Sechenov University), Moscow, Russia

✉l.aitova@mail.ru

**Abstract**

Primary cutaneous T-cell lymphomas (CTCL) are a heterogeneous group of T-cell lymphoproliferative diseases that involve mainly the skin and are characterized by features of their diagnosis, clinical course and therapeutic approach. They include mainly fungal mycosis and CD30 + lymphoproliferative skin diseases (primary cutaneous anaplastic large cell lymphoma and lymphomatoid papulosis) which account for >50% of CTCL and primary cutaneous peripheral T-cell lymphoma, unspecified/ /not otherwise specified (PTL NOS) which occurs extremely rare. Activation antigen CD30 is a cell membrane glycoprotein that belongs to tumor necrosis factor (TNF) superfamily. Tumor cells in primary skin CD30-positive skin lymphomas express CD30 in more than 75%; in other nosological units it also can be detected but to a lesser extent. Most patients with cutaneous CD30 + lymphoproliferative diseases have an indolent the disease course of the disease with a favorable prognosis. Refractory course occurs in approximately 30% patients, and in 8% of cases lymphoma results in deaths. Recently monoclonal antibodies have been included in clinical practice for the treatment of T-cell lymphomas, one of which is brentuximab vedotin, a CD30 monoclonal antibody conjugated to monomethyl auristatin E. This article provides the clinical case of a patient with a refractory form of PTL NOS.

**Key words:** cutaneous lymphomas, primary cutaneous peripheral T-cell lymphoma, unspecified, brentuximab vedotin, relapse, disease remission.

**For citation:** Gorenkova L.G., Kravchenko S.K., Belousova I.E. et al. Successful experience of combined immunochemotherapy at refractory course of primary cutaneous peripheral T-cell lymphoma, unspecified. Journal of Modern Oncology. 2019; 21 (2): 25–28. DOI: 10.26442/18151434.2019.2.190399

**Введение**

Первичные кожные Т-клеточные лимфомы (ПТКЛ) относятся к неходжкинским лимфомам, характеризующимся накоплением клональных опухолевых лимфоцитов первично в коже. Их них более 1/2 случаев составляет грибовидный микоз, около 25% – CD30+ лимфопролиферативные заболевания кожи (первичная кожная анапластическая лимфома и лимфоматоидный папулез) и остальную часть – редко встречаемые опухоли, в том числе ПТКЛ неспецифицированная (ПТКЛ NOS) [1].

ПТКЛ NOS представляет собой группу заболеваний, которые не могут быть отнесены к той или иной нозологической форме кожных лимфом, являясь диагнозом исключения. Критериями верификации данного диагноза принято считать отсутствие анамнеза грибовидного микоза, а именно проградияльной смены пятен, бляшек и узлов, отсутствие внекожных очагов при комплексном стадировании пациента, наличие, как правило, множественных быстро растущих опухолевых образований на коже туловища и нижних конечностей, за исключением головы и шеи, диффузный или нодулярный рост клеток малого, среднего или крупного размера, α/β-фенотип опухолевых клеток, отсутствие эпидермотропизма, экспрессии вируса Эпштейна–Барр, наличие в инфильтрате небольшого количества CD30+ клеток [2]. ПТКЛ NOS встречается одинаково часто во взрослой популяции как у мужчин, так и женщин.

Прогноз при данном заболевании неблагоприятный, 5-летняя выживаемость менее 20% [3].

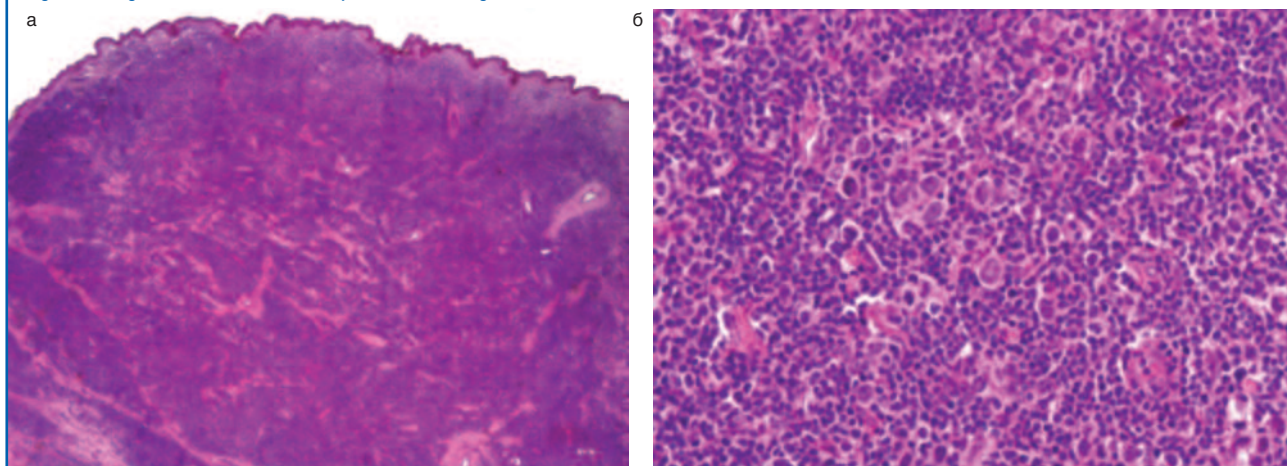
Лечение ПТКЛ NOS в настоящее время не стандартизировано и основано на использовании курсов системной химиотерапии (ХТ), применяемых для лечения нодальных аналогов. При выборе терапии индукции используют антрациклинсодержащие режимы ХТ – СНОР/СНОЕР. Согласно рекомендациям Общего национального онкологического

сообщества и Российским клиническим рекомендациям применяют следующую тактику: при развитии общего ответа у молодых сохранных пациентов проводят консолидацию с использованием высокодозной ХТ с поддержкой аутологичными стволовыми клетками костного мозга. В прогрессии/рецидиве заболевания при сохранении химиочувствительности опухоли используются режимы 2-й линии (курсы по программам DHAP/ICE/GemOx), а пациентам моложе 60 лет рекомендовано проведение трансплантации аллогенного костного мозга [4–6].

Новым и перспективным направлением для повышения эффективности лечения является добавление в программу системного химиотерапевтического воздействия моноклональных антител.

Брентуксимаб ведотин – CD30-моноклональное антитело, конъюгированное с монометилауристатином Е, зарегистрировано на территории Российской Федерации в феврале 2016 г. Препарат впервые показал высокую эффективность в терапии рецидивов/рефрактерных форм анапластической крупноклеточной лимфомы. В настоящее время область его применения значимо расширяется: на сайте клинических исследований (www.clinicaltrials.gov) зарегистрировано более 39 клинических исследований. В том числе активно изучаются его эффективность и переносимость при кожных Т-клеточных лимфомах. Анализируя опубликованные данные по применению брентуксимаба ведотина в терапии грибовидного микоза, синдрома Сезари, трансформации грибовидного микоза в крупноклеточную лимфому, CD30+ кожных лимфомах, более чем 2/3 пациентов ответили на лечение, несмотря на множество линий терапии в анамнезе (медиана предшествующих воздействий – 3,1 для первичной кожной анапластической лимфомы и 4,2 для грибовидного микоза) [1].

**Рис. 1. Гистологическое исследование образования кожи на левой голени.**  
**Fig. 1. Histological examination of skin neoplasia on the left leg.**



При оценке связи между уровнем экспрессии CD30 и глибиной ответа было выявлено, что, несмотря на преимущество в ответе на брентуксимаб ведотин, у пациентов с более высокой экспрессией CD30 (медиана CD30<sub>max</sub> 15%) не было получено статистически значимых различий в продолжительности ответа, беспрогрессивной и бессобытийной выживаемости [7].

Описания применения брентуксимаба ведотина в терапии первичной кожной ПТКЛ NOS в доступной нам литературе не найдено.

### Клинический пример

В ФГБУ «Национальный медицинский исследовательский центр гематологии» обратился мужчина 32 лет с жалобами на множественные опухолевидные образования размерами более 2–3 см в диаметре.

Из анамнеза известно, что в марте 2016 г. пациент отметил появление на коже левой голени и верхних конечностей множественных узлов с тенденцией к быстрому росту.

Выполнена биопсия образования кожи на левой голени. При гистологическом исследовании в дерме обнаружился диффузный неэпидермотропный инфильтрат, состоящий из атипичных лимфоидных клеток малого, среднего и крупного размера, экспрессировавших CD2, CD3 и CD4-антигены с практически полной потерей экспрессии CD5 (рис. 1). Меньшее количество клеток инфильтрата экспрессировали CD8-антиген, CD20-позитивные В-лимфоциты располагались небольшими скоплениями. Индекс пролиферативной активности (Ki-67) составлял около 70–80% от всех клеток инфильтрата. Экспрессия CD30 определялась на 5–10% опухолевых клеток (рис. 2).

При молекулярно-генетическом исследовании методом полимеразной цепной реакции выявлена реаранжировка генов β-цепи Т-клеточного рецептора.

Для исключения вторичного поражения кожи при nodальных Т-клеточных лимфомах выполнено комплексное стадирование пациента, в том числе позитронно-эмиссионная/компьютерная томография и трепанобиопсия костного мозга: внекожных очагов выявлено не было.

Суммируя данные анамнеза, клинической картины и лабораторных исследований, верифицирован диагноз первичной кожной периферической Т-клеточной лимфомы неспецифицированной.

Учитывая молодой возраст пациента и неблагоприятный прогноз, было принято решение провести 4 курса ХТ с включением высоких доз метотрексата, L-аспарагиназы. По основному заболеванию получен положительный противоопухолевый ответ в виде частичной регрессии узлов, однако в межкурсовом интервале после 4-го курса ХТ отмечено появление новых идентичных образований.

Больному начата 2-я линия терапии с включением гемцитабина, выполнено 3 курса системной ХТ по программе ESGAP (этопозид, Солу-Медрол, гемцитабин, цисплатин). В результате опухолевые очаги стали постепенно сокращаться в размерах, пациенту планировалась трансплантация костного мозга для консолидации полученной ремиссии заболевания. Однако после 3-го курса в перерыве вновь отмечена прогрессия заболевания – появились и быстро увеличивались в размерах опухолевые узлы на коже ягодиц, отмечено увеличение в размерах пахового лимфатического узла (рис. 3).

Учитывая рефрактерное течение заболевания, принято решение о проведении 3-й линии терапии по программе Dexamet с добавлением брентуксимаба ведотина.

Было выполнено 7 циклов брентуксимаба ведотина, достигнута ремиссия заболевания в виде полного разрешения кожных очагов, на остаточные элементы выполнен курс дистанционной лучевой терапии (суммарная очаговая доза 39 Грей).

Учитывая прогрессирующее течение лимфомы, неблагоприятный прогноз, молодой возраст пациента, наличие HLA-идентичного сиблинга, пациенту планируется с целью консолидации стойкой полной ремиссии заболевания выполнение аллогенной трансплантации костного мозга. Срок наблюдения после завершения лечения с брентуксимабом ведотином – 6 мес, признаков возврата заболевания не отмечается (рис. 4).

Рис. 2. Экспрессия антигена CD30 на опухолевых клетках.  
Fig. 2. Expression of the CD30 antigen on tumor cells.

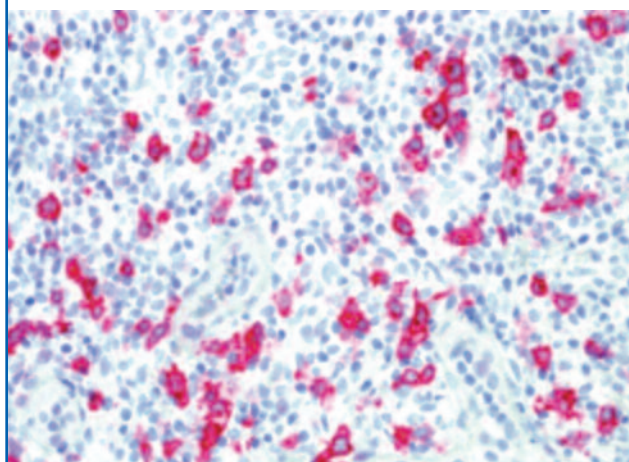


Рис. 3. Прогрессия заболевания: увеличение в размерах опухолевых узлов на коже ягодиц.  
Fig. 3. Disease progression: an increase in a size of tumor nodes on the skin of the buttocks.

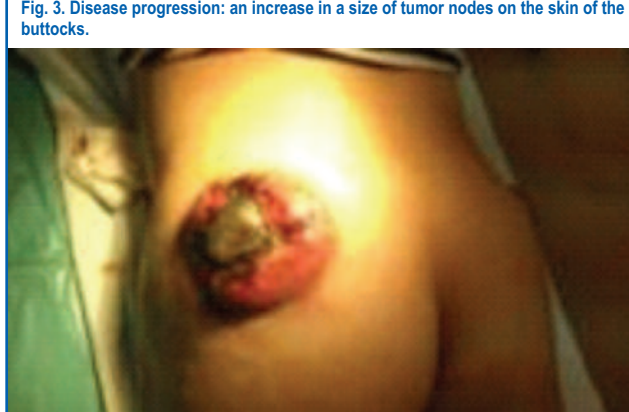
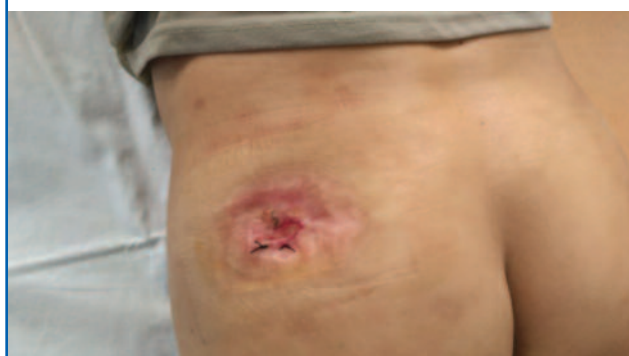
Рис. 4. Изменения на коже ягодиц в период ремиссии.  
Fig. 4. Changes in the skin of the buttocks during remission.



### Заключение

Первичные кожные лимфомы представлены широким спектром нозологических форм, имеющих различное клиническое проявление, диагностические критерии, прогноз и терапевтические опции. Определение экспрессии CD30 антигена на опухолевых клетках имеет вариабельную характеристику в группе Т-клеточных лимфопротифераций с первичным вовлечением кожи. Так, при CD30+ кожных лимфомах, в том числе лимфоматоидном папулезе, отмечается высокий уровень экспрессии антигена, в то время как при ПТКЛ NOS могут быть позитивны единичные опухолевые клетки.

ПТКЛ NOS составляет редкую группу кожных Т-клеточных лимфом, являясь диагнозом исключения. Она клинически характеризуется появлением и быстрым ростом опухолевидных

узлов, прогноз значительно хуже в сравнении с другими формами лимфопротеративных кожных заболеваний. Учитывая редкую частоту встречаемости, в настоящее время стандарты терапии не разработано. Как правило, применяются интенсивные химиотерапевтические режимы по аналогии с нодальными периферическими Т-клеточными лимфомами, вплоть до трансплантации костного мозга.

Использование таргетной терапии, а именно моноклонального CD30-антитела, соединенного с цитостатиком, повышает терапевтические возможности в тех ситуациях, где рутинные лечебные опции оказываются неэффективными. Впервые эффективность брентуксимаба ведотина была оценена при рефрактерных формах нодальных анапластических лимфом – общий ответ у пациентов как минимум после 3 линий ХТ получен в 86% случаев. Успешный опыт применения препарата способствовал расширению его использования при других лимфомах, включая кожные Т-клеточные опухоли. Также важным и инновационным является сохранение эффективности препарата и при низкой экспрессии антигена CD30 при ряде заболеваний. Возможным объяснением данного феномена являются теории о противоопухолевом эффекте препарата-«спутника», когда воздействие на субстрат заболевания происходит за счет высвобождения монометилаурисатина Е, так как клинические исследования применения только моноклонального

антитела CD30 (SGN30) не показали столь хороших результатов. Не исключается и невысокая чувствительность иммуногистохимического метода при детекции экспрессии CD30-антигена.

Наше клиническое наблюдение пациента с рефрактерным течением к 2 линиям терапии ПТКЛ NOS показало высокую чувствительность опухоли к проведению таргетной терапии.

У молодого мужчины заболевание имело постоянно прогрессирующее течение, несмотря на использование ХТ с включением максимально потенциально эффективных препаратов при данном заболевании. Сочетание брентуксимаба ведотина с системной ХТ по программе Dexametab позволило достичь максимально продолжительной регрессии кожных опухолевых элементов.

Планируемые проспективные исследования эффективности таргетной терапии кожных Т-клеточных лимфом на большем числе пациентов позволят определить роль и точку приложения брентуксимаба ведотина для достижения максимальной эффективности лечения.

**Конфликт интересов.** Авторы заявляют об отсутствии конфликта интересов.

**Conflict of interests.** The authors declare that there is not conflict of interests.

## Литература/References

1. Enos TH et al. Brentuximab vedotin in CD30+ primary cutaneous T-cell lymphomas: a review and analysis of existing data. *Int J Dermatol* 2017; Report 1–6.
2. Cerroni L. *Skin lymphoma: the illustrated guide. Fourth edition.* 2014; p. 155–62.
3. Willemze R, Jaffe ES, Burg G et al. WHO-EORTC classification for cutaneous lymphomas. *Blood* 2005; 105: 3768–85.
4. Niitsu N, Kobori M, Higashibara M et al. Phase II study of the irinotecan (CPT-11), mitoxantrone and dexamethasone regimen in elderly patients with relapsed or refractory peripheral T-cell lymphoma. *Cancer Sci* 2007; 98 (1): 109–12.
5. Truempel I, Wulf G, Ziepert M et al. Alemtuzumab added to CHOP for treatment of peripheral T-cell lymphoma of the elderly: final results of 116 patients treated in the international ACT-2 phase III trial. *J Clin Oncol*.
6. Spectrum Pharmaceuticals, Inc. Phase 1 Dose Finding Study of BelinostatPlus Cyclophosphamide/Vincristine/Doxorubicin/Prednisone (CHOP) Regimen (BelCHOP) for Treatment of Patients With Peripheral T-cell Lymphoma (PTCL). <http://clinicaltrials.gov/show/NCT01839097>
7. Kim YH, Tavallae M, Sundram U et al. Phase II investigator-initiated study of brentuximab vedotin in mycosis fungoides and Sezary syndrome with variable CD30 expression level: a multi-institution collaborative project. *Am Soc Clin Oncol* 2015; 20: 1–9.
8. Talpur R, Singh L, Daulat S et al. Long-term outcomes of 1,263 patients with mycosis fungoides and Sezary syndrome from 1982 to 2009. *Clin Cancer Res* 2012; 18: 5051–60.
9. Pileri SA, Raffiaer E, Weisenburger DD et al. Peripheral T-cell lymphoma, not otherwise specified. In: Swerdlow SH, Campo E, Harris NL et al., eds. *WHO Classification of Tumors of Haematopoietic and Lymphoid Tissues.* Lyon: IARC Press, 2017; p. 403–7.

## Информация об авторах / Information about the authors

**Горенкова Лилия Гамилевна** – канд. мед. наук, науч. сотр. отд-ния интенсивной высокодозной химиотерапии гемобластозов с круглосуточным и дневным стационарами ФГБУ «НМИЦ гематологии». E-mail: l.aitova@mail.ru

**Кравченко Сергей Кириллович** – канд. мед. наук, доц., зав. отд-ния интенсивной высокодозной химиотерапии гемобластозов с круглосуточным и дневным стационарами ФГБУ «НМИЦ гематологии». E-mail: kravchenko.s@blood.ru

**Белюсова Ирена Эдуардовна** – д-р мед. наук, проф. каф. кожных и венерических болезней ФГБОУ ВО «ВМА им. С.М. Кирова», проф. каф. патологической анатомии ЧОУВО СПбМСИ. E-mail: irena.belousova@mail.ru

**Бабичева Лали Галимовна** – канд. мед. наук, доц. каф. онкологии и паллиативной медицины ФГБОУ ДПО РМАНПО. E-mail: lalibabicheva@mail.ru

**Калашникова Дарья Дмитриевна** – студентка 6-го курса фак-та «Медицина будущего» ФГАОУ ВО «Первый МГМУ им. И.М. Сеченова» (Сеченовский Университет). E-mail: dashik.95@mail.ru

**Поддубная Ирина Владимировна** – акад. РАН, д-р мед. наук, проф., проректор по учебной работе и международному сотрудничеству, зав. каф. онкологии и паллиативной медицины ФГБОУ ДПО РМАНПО. E-mail: ivprectorat@inbox.ru; ORCID: <http://orcid.org/0000-0002-0995-1801>

**Lilija G. Gorenkova** – Cand. Sci. (Med.), National Medical Research Center for Hematology. E-mail: l.aitova@mail.ru

**Sergei K. Kravchenko** – Cand. Sci. (Med.), Assoc. Prof., National Medical Research Center for Hematology. E-mail: kravchenko.s@blood.ru

**Irena E. Belousova** – D. Sci. (Med.), Prof., S.M. Kirov Military Medical Academy, Saint Petersburg Medical and Social Institute. E-mail: irena.belousova@mail.ru

**Lali G. Babicheva** – Cand. Sci. (Med.), Assoc. Prof., Russian Medical Academy of Continuous Professional Education. E-mail: lalibabicheva@mail.ru

**Daria D. Kalashnikova** – Student, I.M. Sechenov First Moscow State Medical University (Sechenov University). E-mail: dashik.95@mail.ru

**Irina V. Poddubnaya** – D. Sci. (Med.), Full Prof., Russian Medical Academy of Continuous Professional Education. E-mail: ivprectorat@inbox.ru; ORCID: <http://orcid.org/0000-0002-0995-1801>

Статья поступила в редакцию / The article received: 3.04.2019

Статья принята к печати / The article approved for publication: 30.05.2019