

Нейроэндокринные неоплазии толстой кишки: анализ литературы и собственного опыта

А.В.Кочатков^{✉1}, С.Ю.Богомазова¹, А.З.Негардинов¹, Ю.В.Алимова², В.К.Лядов¹

¹Центр онкокопроктологии отделения онкологии хирургического профиля ФГАУ Лечебно-реабилитационный центр Минздрава России. 125367, Россия, Москва, Ивановское ш., д. 3;

²ФГБОУ ВО Первый Московский государственный медицинский университет им. И.М.Сеченова Минздрава России. 119991, Россия, Москва, ул. Трубецкая, д. 8, стр. 2

Нейроэндокринные неоплазии (НЭН) ободочной и прямой кишки являются редкими заболеваниями. В лечении больных этими редкими заболеваниями следует придерживаться соответствующих стандартов, отличных от стандартов лечения аденокарцином. В данной статье приведен анализ современной отечественной литературы, а также собственный опыт лечения 9 пациентов с НЭН толстой кишки за период с 2007 по 2015 г. Средний возраст больных составил 60±14,6 года. На I стадии заболевания выявлялись только НЭН прямой кишки. Эндоскопическая операция выполнена у 3 больных: у 2 – эндоскопическое удаление опухоли и у 1 – трансанальное эндоскопическое микрохирургическое удаление опухоли с полнослойной резекцией стенки прямой кишки. Правосторонняя гемиколэктомия выполнена у 3 больных, передняя резекция прямой кишки – у 1 пациента. Все операции выполнены по стандартному онкологическому протоколу с лимфодиссекцией D2. Оценены отдаленные результаты лечения больных. Проанализирован и предложенный европейскими коллегами алгоритм выбора тактики лечения больных с НЭН толстой кишки, который, по нашему мнению, целесообразно использовать и в практике российских врачей.

Ключевые слова: нейроэндокринные неоплазии, опухоль ободочной кишки, опухоль прямой кишки, хирургическое лечение, трансанальные операции.

✉7510803@gmail.com

Для цитирования: Кочатков А.В., Богомазова С.Ю., Негардинов А.З. и др. Нейроэндокринные неоплазии толстой кишки: анализ литературы и собственного опыта. Современная Онкология. 2016; 18 (3): 38–42.

Neuroendocrine tumors of the colon: an analysis of the literature and own experience

A.V.Kochatkov^{✉1}, S.Yu.Bogomazova¹, A.Z.Negardinov¹, Yu.V.Alimova², V.K.Lyadov¹

¹Center Economopoulos of the Oncology Department of Surgical of the Treatment and Rehabilitation Center of the Ministry of Health of the Russian Federation. 125367, Russian Federation, Moscow, Ivan'kovskoe sh., d. 3;

²I.M.Sechenov First Moscow State Medical University of the Ministry of Health of the Russian Federation. 119991, Russian Federation, Moscow, ul. Trubetskaia, d. 8, str. 2

Neuroendocrine tumors (NET) of the colon and rectum are rare diseases. In the treatment of patients with these rare diseases one should follow special standards which are differed from the standards of adenocarcinoma treatment. This article has analyzed the modern national literature, as well as our own experience in the treatment of 9 patients with NET of the colon in the period of 2007 to 2015. Average age – 60±14.6 years. Only NET of the rectum was identified at the first stage of the cancer. Endoscopic surgery was performed in 3 patients: two patients underwent endoscopic removal of the tumor and one – transanal endoscopic microsurgery associated with full-thickness resection of the rectum. Right-sided hemicolectomy was performed in 3 patients and anterior resection of the rectum (ARR) – in 1 patient. All operations were performed using standard oncology protocol associated with D2 lymph node dissection. We estimated the long-term outcomes of patients' treatment. We analyzed the proposed by European colleagues algorithm of the treatment tactics in patients with neuroendocrine tumors of the colon, which in our point of view could be useful in medical practice of Russian doctors.

Key words: neuroendocrine tumors, colon cancer, rectal cancer, surgery, transanal surgery.

✉7510803@gmail.com

For citation: Kochatkov A.V., Bogomazova S.Yu., Negardinov A.Z. et al. Neuroendocrine tumors of the colon: an analysis of the literature and own experience Journal of Modern Oncology. 2016; 18 (3): 38–42.

Введение

Нейроэндокринные неоплазии (НЭН) ободочной и прямой кишки являются редкими заболеваниями. В мировой и отечественной литературе им посвящено сравнительно небольшое число публикаций, что связано и с недостаточной информированностью, а также осторожностью врачей. НЭН толстой кишки обладают, как правило, высоким потенциалом злокачественности в сравнении с другими НЭН желудочно-кишечного тракта (ЖКТ), крайне редко характеризуются специфическими гиперфункциональными клиническими синдромами, а также представляют определенную сложность в морфологической диагностике. Целью данной работы является акцентирование внимания отечественной

медицинской общественности на проблемах НЭН толстой кишки. Следует подчеркнуть, что публикация посвящена так называемым «внеаппендиксным» НЭН толстой кишки в связи со своеобразием клинического течения НЭН червеобразного отростка.

Материалы и методы

Проведен поиск научной литературы с акцентом на отечественные публикации, посвященные анализу собственного опыта лечения больных с НЭН толстой кишки и опубликованные после 2004 г., когда экспертами Всемирной организации здравоохранения (ВОЗ) были определены современные представления о нейроэндокринных опухолях

Таблица 1. Анализ публикаций в отечественной литературе, выявленных в результате поиска

Авторы	Год	Всего больных	Больные с НЭН толстой кишки	НЭН ЧО	Эндоскопическое лечение	Оценка отдаленных результатов	Учреждение	Город
А.В.Шелехов, В.В.Дворниченко, Р.И.Расулов, Н.И.Минакин	2007	42	5	0	5	Н/д	Опыт 2 клиник	Иркутск
Ю.А.Барсуков, В.А.Алиев, А.Г.Первошиков, Д.В.Кузьмичев, С.Т.Мазуров	2009	1	1	0	0	2,5 года	ФГБУ «РОНЦ им. Н.Н.Блохина»	Москва
В.В.Хижа, К.Е.Чернов, Б.С.Артюшин, В.А.Сидоренко, А.В.Тарасов	2010	283	136	Н/д	7	Н/д	Опыт 5 клиник	Санкт-Петербург
К.Н.Мовчан, В.В.Хижа, К.Е.Чернов, Б.С.Артюшин, В.А.Сидоренко, А.В.Тарасов	2010	303	136	Н/д	7	Н/д	Опыт 5 клиник	Санкт-Петербург
К.Н.Мовчан, В.В.Хижа, А.М.Кисленко, К.Е.Чернов, Б.С.Артюшин, В.А.Сидоренко, А.В.Тарасов	2011	60	60	Больше всего	25%	Н/д	Опыт 3 клиник	Санкт-Петербург
И.А.Карасев, И.Б.Перфильев, С.Т.Мазуров, Б.К.Поддубный	2013	147	6	0	6	Н/д	ФГБУ «РОНЦ им. Н.Н.Блохина»	Москва
И.А.Карасев, И.Б.Перфильев, С.Т.Мазуров, Б.К.Поддубный, Г.В.Унгиадзе	2013	211	7	0	7	Н/д	ФГБУ «РОНЦ им. Н.Н.Блохина»	Москва
Д.В.Сидоров, А.В.Бутенко, В.В.Тепляков, Н.А.Гришин, М.В.Ложкин, Л.О.Петров, Е.Ю.Фетисова	2013	1	1	0	0	Н/д	МНИОИ им. П.А.Герцена	Москва
О.А.Шельгин, С.В.Чернышов, И.В.Пересада, С.Н.Жданкина, Е.Г.Рыбаков	2012	22	3	0	3	Н/д	ФГБУ «ГНЦ колопроктологии»	Москва

Примечание. Н/д – нет данных.

Таблица 2. Пациенты, проходившие обследование и лечение в ЛРЦ в период с 2007 по май 2016 г.

Номер пациента	Год	Год рождения	Возраст	Пол	Стадия	Первичная локализация	Размер опухоли, см	Лечение	Прослеженность результата
1	2007	1963	44	Муж.	T1aN0M0	Прямая кишка	1	ЭО	1,5 года
2	2008	1969	39	Жен.	T1aN0M0	Прямая кишка	0,8	ЭО	1 год 3 мес
3	2012	1958	54	Жен.	T3N1M0 Pn1V1	Слепая кишка	2	ПГКЭ, л/т	Н/д
4	2013	1941	72	Муж.	T3N1 (2/12) M0	Поперечная ободочная кишка	4,5	ПГКЭ, л/т	Н/д
5	2014	1954	60	Муж.	T2N0 (0/8) M0	Поперечная ободочная кишка	3,2	ПГКЭ, л/с	16 мес
6	2015	1961	54	Муж.	pT3N1 (28/36) M0	Верхнеампулярный отдел прямой кишки	4,5	ПРПК, л/т	12 мес
7*	2015	1930	85	Жен.	Н/д (прогрессирование в печени)	Правые отделы ободочной кишки, прогрессирование в печени	н/д	ПГКЭ (1997 г.), биотерапия	18 лет 7 мес
8	2015	1956	59	Жен.	T1aN0M0	Прямая кишка	0,05	ЭО	5 мес
9	2016	1948	68	Жен.	mT3N2M0	Прямая кишка	4	Химиотерапия	2 мес

Примечание. ЭО – эндоскопическая операция, л/т – лапаротомия, л/с – лапароскопия, ПГКЭ – правосторонняя гемиколэктомия, ПРПК – передняя резекция прямой кишки; *пациентка представлена в виде клинического наблюдения ниже.

(НЭО) [1]. Также проанализирован опыт отделения хирургической онкологии ФГАУ «Лечебно-реабилитационный центр» Минздрава России в лечении больных с НЭН толстой кишки за период с 2007 по 2015 г.

В нашей работе НЭН толстой кишки стадировались и классифицировались на основании классификаций ВОЗ (2010 г.) и TNM Европейской ассоциации по лечению НЭО (ENETS) [2]. На дооперационном этапе все пациенты, обратившиеся в ЛРЦ по поводу первичной опухоли толстой кишки, были обследованы в стандартном объеме: колоноскопия с биопсией, компьютерная томография (КТ) грудной и брюшной полости с внутривенным болюсным усилением, магнитно-резонансная томография (МРТ) при НЭН прямой кишки. Морфологическая диагностика основывалась на классификации ВОЗ [2, 3]. Опухоли стратифицировались в три группы на основании митотической и пролиферативной активности опухолевых клеток: G1 (количество митозов менее 2 на 10 репрезентативных полей зрения (РПЗ) под большим увеличением и/или Ki67<2%), G2 (коли-

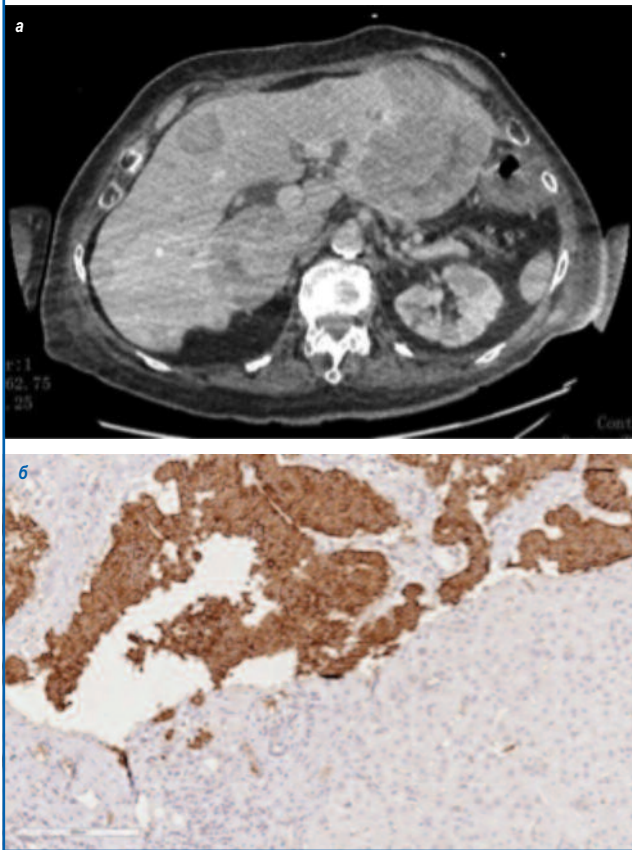
чество митозов 2–20 на 10 РПЗ и/или Ki67 3–20%) и G3 (количество митозов более 20% на 10 РПЗ и/или Ki67>20%).

Результаты и обсуждение

В отечественной литературе за период с 2007 по 2015 г. найдены следующие публикации с анализом результатов лечения больных «карциноидами» ЖКТ: объединенный опыт двух стационаров г. Иркутска [5, 6], стационаров г. Москвы (ФГБУ РОНЦ им. Н.Н.Блохина Минздрава России [7–9], МНИОИ им. П.А.Герцена [10], ФГБУ ГНЦ колопроктологии Минздрава России [11]), а также объединенный опыт нескольких стационаров г. Санкт-Петербурга [12–14] (табл. 1).

Анализируя отечественные публикации, следует отметить, что более чем у 1/2 больных с НЭН толстой кишки отсутствуют данные о точной локализации первичной опухоли, что делает невозможным исключить из анализа больных с НЭН червеобразного отростка. Также редко представлены данные о стадировании опухолей в соответствии с современными классификациями.

Результаты обследования пациентки №7: а – КТ органов брюшной полости с внутривенным контрастированием – метастатическое поражение печени; б – пункционная биопсия образований печени – иммуногистохимическое исследование, экспрессия хромогранина А.



Получены результаты исследования №SMS995A RU 03 «Российский регистр пациентов с НЭО»: объединенный опыт 57 клинических центров России, в период с сентября 2012 по июль 2014 г. В исследование №SMS995A RU 03 включены 337 пациентов. У 61,7% пациентов диагностированы НЭН ЖКТ, из которых у 16,9% (35 пациентов) верифицированы НЭН толстой кишки. Отдаленные результаты лечения не представлены. Данные публикуются с разрешения спонсора исследования.

Проведен ретроспективный анализ 9 наблюдений НЭН толстой кишки у пациентов, проходивших обследование и лечение в ЛРЦ в период с 2007 по май 2016 г. Исследуемую группу составили 5 женщин и 4 мужчины в возрасте от 39 до 85 лет (средний возраст $60 \pm 14,6$ года). Общие сведения о пациентах, стадии заболевания и проведенном лечении представлены в табл. 2.

Из 9 пациентов 7 оперированы в ЛРЦ по поводу НЭН толстой кишки, одной пациентке проводится медикаментозное лечение пролонгированными аналогами соматостатина и одной – химиотерапия (этопозид и карбоплатин). На I стадии заболевания выявлялись только НЭН прямой кишки. В соответствии с классификацией ВОЗ, G2-опухоль диагностирована у пациента №4, нейроэндокринная карцинома (G3) – у пациентов №6 и 9, у всех остальных больных выявлены G1-опухоли. Клинической картины гиперфункциональных синдромов не отмечено ни в одном наблюдении.

Эндоскопическая операция выполнена у 3 больных: у 2 больных – эндоскопическое удаление опухоли и у 1 – трансанальное эндоскопическое микрохирургическое удаление опухоли с полнослойной резекцией стенки прямой кишки. Правосторонняя гемиколэктомия выполнена у 3 больных, передняя резекция прямой кишки выполнена у 1 пациента. Все операции выполнены по стандартному онкологическому протоколу с лимфодиссекцией D2. Отдаленные результаты лечения больных указаны в табл. 2. На мо-

мент оценки результатов признаков прогрессирования заболевания не выявлено.

Отдельного обсуждения заслуживает пациентка №7, 85 лет (на момент обследования в ЛРЦ в 2015 г.). Она поступила в ЛРЦ в связи с аспирационной пневмонией на фоне сопутствующих заболеваний. Из анамнеза известно, что в 1997 г. выполнена правосторонняя гемиколэктомия по поводу опухоли ободочной кишки. Послеоперационная химиотерапия не проводилась. При КТ органов брюшной полости выявлены множественные нерезектабельные билобарные метастазы печени (см. рисунок). По данным пункционной биопсии верифицирована нейроэндокринная природа поражения печени (кишечного типа) с индексом пролиферации Ki67=1,3%. Причиной аспирационной пневмонии явилось сдавление нижнегоризонтальной ветви двенадцатиперстной кишки метастатическими лимфатическими узлами в брыжейке кишки. Клиническая ситуация трактована как прогрессирование НЭО (G1). Назначена медикаментозная терапия, на фоне которой отмечено уменьшение степени стеноза двенадцатиперстной кишки. Данное клиническое наблюдение лишний раз иллюстрирует ключевую роль морфологического исследования в постановке диагноза.

Обсуждая вопрос диагностики и лечения НЭН толстой кишки, следует отметить, что эти новообразования достаточно редки. Считается, что среди европейского населения НЭН ободочной кишки встречается в 0,06 случая на 100 тыс. населения в год, в США (по данным на 1973–2004 гг.) – от 0,02 до 0,2 случая на 100 тыс. населения в год [2, 4, 15]. В Европе НЭН прямой кишки составляют 5–14% всех НЭО ЖКТ, в то время как в Азии подавляющее большинство НЭО ЖКТ (до 60–89%) выявляется в прямой кишке [2, 4, 15]. При этом большая часть диагностируемых НЭН прямой кишки (до 75%) – образования до 1 см в диаметре, с соответствующим распределением по стадиям заболевания: I стадия – 79%, II стадия – 3%, III стадия – 5% и IV стадия – 13% соответственно. В соответствии с классификацией ВОЗ (2010 г.) G1 НЭН прямой кишки выявляются у 88%, G2 – у 8% и G3 – у 4% пациентов [16].

Колоноскопия является «золотым стандартом» диагностики. При рецидиве или метастатическом поражении обязательно проведение КТ и/или МРТ брюшной полости, также рекомендовано октреосканирование с индием-111 или проведение позитронно-эмиссионной томографии с галлием-68. При НЭО прямой кишки важным высокоинформативным методом является эндоскопическая ультрасонография. Перспективным направлением является возможность использования оценки уровня хромогранина А в плазме крови для диагностики и последующего наблюдения за пациентами с НЭН [2]. Прединдикторные факторы метастазирования в лимфатические узлы и другие органы продолжают исследоваться [2]. Установлено, что от размера первичной опухоли и глубины инвазии зависит риск поражения лимфатических узлов. При субмукозных опухолях менее 10 мм риск метастатического поражения лимфатических узлов составляет не более 3–4% [2]. Несмотря на то что при малых опухолях (размер опухоли менее 10 мм) риск метастазирования не равен нулю, подавляющее большинство больных считаются излеченными после полного удаления опухоли. В. Weinstock и соавт. [16], изучая прогностические факторы выживаемости, с помощью многофакторного анализа показали, что стадия заболевания является важным прогностическим фактором выживаемости, в то время как подтип НЭН, ее размер, симптомы заболевания, способы лечения являются значимыми только при однофакторном анализе [2, 16].

Хирургическое лечение НЭН толстой кишки – единственный шанс больных на излечение. При локализованных НЭО прямой кишки наиболее рациональным подходом представляется эндоскопическое удаление образования. Наиболее оправданным и онкологически обоснованным выбором в лечении локализованных (T1) НЭО прямой кишки мы считаем трансанальные эндоскопические операции (ТЭО). ТЭО представляются достаточно безопасными и характеризуются большим процентом R0-резекций и резекций «единным блоком» по сравнению с вмешательствами, выполненными с использованием эндоскопических технологий [17].

НЭН ободочной кишки имеют схожую симптоматику и хирургическую тактику лечения с аденокарциномой ободочной кишки. Новообразования более 2 см могут быть удалены с помощью эндоскопической полипэктомии или с помощью эндоскопической резекции слизистой. В случае неполной резекции или при G3-карциномах должно выполняться оперативное лечение, соответствующее онкологическим принципам, принятым для аденокарциномы ободочной кишки. Тем не менее, течение заболевания при НЭН будет отличаться от течения заболевания при аденокарциномах [2]. При новообразованиях прямой кишки размером более 2 см отмечается более высокий риск метастазирования [2], который достигает 60–80%. Инфильтрация собственной мышечной оболочки в этой группе указывает на высокий метастатический потенциал. При метастатическом поражении паллиативная резекция кишки не повышает выживаемость, но может улучшить качество жизни пациентов [2].

Аналоги соматостатина эффективно снижают симптомы гормональной гиперпродукции у больных с гиперфункциональным синдромом. На сегодняшний день показания к применению аналогов соматостатина при нефункционирующих опухолях ограничены в связи с малой доказательностью противоопухолевого эффекта [2]. Системная химиотерапия редко применяется для лечения G1 или G2 НЭН толстой кишки [18, 19]. Стрептозотоцин в комбинации с 5-флуороурацилом или доксорубицином чаще используется для лечения прогрессирующего течения заболевания, но частота общего лечебного ответа составляет менее 25%. Таргетные антиангиогенные препараты или ингибиторы мишени рапамицина млекопитающих (mTOR) проходят клинические испытания. Возможно, стоит принять во внимание схемы лечения с темозоломидом. Эффективность системной химиотерапии наиболее высока при G3 НЭН толстой кишки. Наиболее эффективными схемами химиотерапии являются платиносодержащие [2].

Вышеизложенные подходы к диагностике и лечению в целом соответствуют алгоритму лечения больных с НЭН Европейского общества (ENETS) [2].

Заключение

НЭН толстой кишки являются отдельной группой заболеваний, требующей собственных стандартов лечения и наблюдения. Предложенный европейскими коллегами алгоритм выбора тактики лечения больных с НЭН толстой кишки целесообразно использовать и в практике российских врачей.

Литература/References

1. DeLellis RA, Lloyd RV, Heitz PU et al. *World Health Organization classification of tumours, pathology and genetics of tumours of endocrine organs*. Lyon: IARC, 2004.
2. Caplin M, Sundin A, Nilsson O et al. *Barcelona Consensus Conference p. ENETS Consensus Guidelines for the management of patients with digestive neuroendocrine neoplasms: colorectal neuroendocrine neoplasms*. *Neuroendocrinology* 2012; 95 (2): 88–97.
3. *WHO classification of tumours of the digestive system*. World Health Organization classification of tumours. Bosman FT. World Health Organization, International Agency for Research on Cancer. *World Health Organization classification of tumours*. Lyon: International Agency for Research on Cancer, 2010; 3.
4. Anthony LB, Strosberg JR, Klimstra DS et al. *The NANETS consensus guidelines for the diagnosis and management of gastrointestinal neuroendocrine tumors (nets): well-differentiated nets of the distal colon and rectum*. *Pancreas* 2010; 39 (6): 767–74.
5. Пинский С.Б., Белобородов В.А., Батороев Ю.К., Дворниченко В.В. *Нейроэндокринные опухоли желудочно-кишечного тракта (сообщение 5). Нейроэндокринные опухоли ободочной и прямой кишки*. *Сиб. мед. журн.* 2015; 134 (3): 38–43. / Pinskiĭ S.B., Beloborodov V.A., Batoroev Iu.K., Dvornichenko V.V. *Neiroendokrinnye opukholi zheludochno-kishechnogo trakta (soobsbchenie 5). Neiroendokrinnye opukholi obodochnoi i priamoi kishki*. *Sib. med. zhurn.* 2015; 134 (3): 38–43. [in Russian]
6. Шелехов А.В. и др. *Результаты паллиативного и радикального лечения новообразований прямой кишки методом транс-*

- анальной эндомиохирургии. Паллиативная медицина и реабилитация. 2007; 1: 11–2. / Sbelekbov AV. i dr. Rezul'taty palliativnogo i radikal'nogo lecheniia novoobrazovaniy priamoj kishki metodom transanal'noi endomirokhirurgii. Palliativnaia meditsina i reabilitatsiia. 2007; 1: 11–2. [in Russian]
7. Карасев ИА, Перфильев ИБ, Мазуров С.Т., Поддубный В.К. Комплексное применение эндоскопических методов в диагностике ранних форм рака толстой кишки. Онкологическая колопроктология. 2013; 2 (2): 40–5. / Karasev IA, Perfil'ev IB, Mazurov S.T., Poddubnyi V.K. Kompleksnoe primeneniye endoskopicheskikh metodov v diagnostike rannikh form raka tolstoy kishki. Onkologicheskaya koloproktologiya. 2013; 2 (2): 40–5. [in Russian]
 8. Карасев ИА, Перфильев ИБ, Мазуров С.Т. и др. Комплексное применение современных эндоскопических методов в уточненной диагностике эпителиальных опухолей толстой кишки. Вестн. Национального медико-хирургического Центра им. Н.И. Пирогова. 2013; 8 (4): 78–82. / Karasev IA, Perfil'ev IB, Mazurov S.T. i dr. Kompleksnoe primeneniye sovremennykh endoskopicheskikh metodov v utochnennoy diagnostike epiteliial'nykh opukholei tolstoy kishki. Vestn. Natsional'nogo mediko-khirurgicheskogo Tsentra im. N.I. Pirogova. 2013; 8 (4): 78–82. [in Russian]
 9. Барсуков ЮА, Алиев ВА, Перевоицков АГ. и др. Крупноклеточный нейроэндокринный рак прямой кишки. Вестник РОНЦ им. Н.Н. Блохина РАМН. 2009; 20 (2): 52–7. / Barsukov YuA, Aliev VA, Perevoschikov AG. i dr. Krupnokletochnyi neuroendokrinni rak priamoj kishki. Vestnik RONTs im. N.N. Blokhina RAMN. 2009; 20 (2): 52–7. [in Russian]
 10. Сидоров ДВ, Бутенко АВ, Тепляков ВВ. и др. Клиническое наблюдение нейроэндокринной опухоли прямой кишки. Онкология. Журн. им. П.А. Герцена. 2013; 2: 58–9. / Sidorov DV, Butenko AV, Teplyakov VV. i dr. Klinicheskoe nabludeniye neuroendokrinnoy opukholi priamoj kishki. Onkologiya. Zburn. im. P.A. Gertsena. 2013; 2: 58–9. [in Russian]
 11. Шельгин ЮА, Чернышов С.В., Пересада И.В. и др. Первый опыт трансанальных эндоскопических операций. Колопроктология. 2012; 2: 34–9. / Sbel'gin YuA, Chernyshov SV, Peresada IV. i dr. Pervyy opyt transanal'nykh endoskopicheskikh operatsii. Koloproktologiya. 2012; 2: 34–9. [in Russian]
 12. Хижа В.В., Чернов К.Е., Артюшин Б.С. и др. Нерешенные задачи обследования и лечения пациентов при карциномах желудочно-кишечного тракта. Фундаментальные исследования. 2010; 2 (2): 132–7. / Khizha V.V., Chernov KE, Artushin BS i dr. Neresbennyye zadachi obsledovaniya i lecheniya patsientov pri kartsinoidakh zheludochno-kishechnogo trakta. Fundamental'nyye issledovaniya. 2010; 2 (2): 132–7. [in Russian]
 13. Мовчан КН, Хижа В.В., Чернов К.Е. и др. Проблемы оказания медицинской помощи больным карциномами органов пищеварения. Вестн. Новгородского гос. универ. им. Я.Мудрого. 2010; 59 (59): 106–9. / Movchan KN, Khizha V.V., Chernov KE. i dr. Problemy okazaniya meditsinskoy pomoshchi bol'nym kartsinoidami organov sistemy pishchevareniya. Vestn. Novgorodskogo gos. univer. im. Y.Mudrogo. 2010; 59 (59): 106–9. [in Russian]
 14. Мовчан КН, Хижа В.В., Кисленко А.М. и др. Возможности ранней верификации карциномов толстой кишки. Анналы хирургии. 2011; 1: 48–52. / Movchan KN, Khizha V.V., Kislenko AM. i dr. Vozmozhnosti rannei verifikatsii kartsinoidov tolstoy kishki. Annaly khirurgii. 2011; 1: 48–52. [in Russian]
 15. Ramage J, De Herder WW, Delle Fave GF et al. Consensus Guidelines Update for Colorectal Neuroendocrine Neoplasms (NEN). Neuroendocrinology 2016; 10: 1159/000443166.
 16. Weinstock B, Ward S, Harpaz N et al. Clinical and prognostic features of rectal neuroendocrine tumors. Neuroendocrinology 2013; 98 (3): 180–7.
 17. Arezzo A, Passera R, Saito Y. Systematic review and meta-analysis of endoscopic submucosal dissection versus transanal endoscopic microsurgery for large noninvasive rectal lesions. Surg Endosc 2014; 28 (2): 427–38.
 18. Pattison DA, Hofman MS. Role of Fluorodeoxyglucose PET. Computed Tomography in Targeted Radionuclide Therapy for Endocrine Malignancies. PET Clin 2015; 10 (4): 461–76.
 19. Van Essen M, Krenning EP, Kam BL. Peptide-receptor radionuclide therapy for endocrine tumors. Nat Rev Endocrinol 2009; 5 (7): 382–93.

Сведения об авторах

Кочатков Александр Владимирович – д-р мед. наук, рук. Центра онкоколопроктологии, отд-ния онкологии хирургического профиля ФГАУ ЛРЦ. E-mail: 7510803@gmail.com
Богомазова Светлана Юрьевна – д-р мед. наук, зав. патологоанатомического отд-ния ФГАУ ЛРЦ
Негардинов Алексей Закирович – врач-хирург отд-ния онкологии хирургического профиля ФГАУ ЛРЦ
Алимова Юлия Васильевна – студентка 5-го курса ФГБОУ ВО Первый МГМУ им. И.М. Сеченова
Лядов Владимир Константинович – канд. мед. наук, зав. отд-нием онкологии хирургического профиля ФГАУ ЛРЦ