

Молекулярно-генетический ландшафт десмоидного фиброматоза абдоминальной и забрюшинной локализации. Ретроспективное исследование

К.А. Турупаев^{1,2}, М.Д. Будурова^{2,3}, М.Г. Филиппова¹, А.А. Исаев⁴, Я.В. Гриднева⁵, Д.Н. Хмелькова⁴, М.А. Гайрян⁴, И.В. Миронова⁴, М.П. Никулин^{1,2}, А.И. Пучкова¹, В.В. Делекторская¹

¹ФГБУ «Национальный медицинский исследовательский центр онкологии им. Н.Н. Блохина» Минздрава России, Москва, Россия;

²ФГБОУ ВО «Московский государственный медико-стоматологический университет им. А.И. Евдокимова» Минздрава России, Москва, Россия;

³Московский научно-исследовательский онкологический институт им. П.А. Герцена – филиал ФГБУ «Национальный медицинский исследовательский центр радиологии» Минздрава России, Москва, Россия;

⁴АО «Центр генетики и репродуктивной медицины "ГЕНЕТИКО"», Москва, Россия;

⁵ГБУЗ «Городская клиническая онкологическая больница №1» Департамента здравоохранения г. Москвы, Москва, Россия

Аннотация

Обоснование. Десмоидный фиброматоз (ДФ) представляет собой редкую опухоль мезенхимального происхождения, характеризующуюся инвазивным ростом, высокой частотой рецидивирования и низкой встречаемостью (2–4 случая на 1 млн человек в год). Учитывая малое число пациентов с ДФ и, как следствие, недостаточную изученность этой патологии, поиск молекулярных предикторов течения заболевания, индивидуализации лечения и профилактики является актуальной задачей.

Цель. Изучить молекулярно-генетический и иммуногистохимический профиль опухолевых клеток, определить их клиническую значимость у пациентов с ДФ абдоминальной и забрюшинной локализации.

Материалы и методы. Проведен комплексный анализ клинических и лабораторных данных 31 пациента с ДФ абдоминальной и забрюшинной локализации, выполнено молекулярно-генетическое и морфологическое исследование опухолевых образцов, включая секвенирование нового поколения (NGS) с использованием онкопанели OncoPrint и иммуногистохимическое исследование с использованием антител к β-катенину, рецепторам эстрогена и прогестерона.

Результаты. По данным NGS тестирования в 28 (90%) из 31 опухолевого образца обнаружены соматические мутации. В 26 (84%) опухолевых образцах обнаружены соматические мутации в гене *CTNNB1*, при этом у 21 (68%) пациента: с.121A>G (p.Thr41Ala, rs121913412), у 3 (10%) пациентов определялась мутация с.134C>T (p.Ser45Phe, rs121913409), у 1 (3%) пациента: с.133T>C (p.Ser45Pro, rs121913407), у 1 (3%) пациента: с.122C>T (p.Thr41Ile, rs121913413). У 2 (6%) пациентов обнаружены мутации в гене *APC*: с.4381G>T (p.Glu1461Ter, COSM30779) и с.4634C>A (p.Ser1545Ter (rs863225356)). У 3 (9%) пациентов в исследуемых генах мутаций не обнаружено. По данным иммуногистохимического исследования в 16 (51,6%) случаях выявлена экспрессия β-катенина в цитоплазме и ядрах опухолевых клеток. Ядерная экспрессия эстрогеновых и прогестероновых рецепторов выявлена в 6 (19%) и 1 (3,2%) случаях соответственно. Среди 10 пациентов с установленными рецидивами у 7 по данным секвенирования (NGS) выявлена мутация с.121A>G (p.Thr41Ala, rs121913412), у 1 пациента: с.134C>T (p.Ser45Phe, rs121913409), у 2 пациентов в опухолевых образцах мутаций не обнаружено.

Заключение. Сочетание таких факторов, как забрюшинная форма ДФ, наличие мутации с.121A>G (p.Thr41Ala, rs121913412) в гене *CTNNB1*, женский пол, молодой возраст, могут служить основанием для отнесения пациента к группе с неблагоприятным прогнозом течения ДФ.

Ключевые слова: десмоидный фиброматоз, забрюшинный, β-катенин, секвенирование нового поколения

Для цитирования: Турупаев К.А., Будурова М.Д., Филиппова М.Г., Исаев А.А., Гриднева Я.В., Хмелькова Д.Н., Гайрян М.А., Миронова И.В., Никулин М.П., Пучкова А.И., Делекторская В.В. Молекулярно-генетический ландшафт десмоидного фиброматоза абдоминальной и забрюшинной локализации. Ретроспективное исследование. Современная Онкология. 2023;25(1):104–110. DOI: 10.26442/18151434.2023.1.202016

© ООО «КОНСИЛИУМ МЕДИКУМ», 2023 г.

Информация об авторах / Information about the authors

Турупаев Кирилл Андреевич – врач-онколог онкологического отд-ния хирургических методов лечения №4 (онкоурологии) Научно-исследовательского института клинической онкологии ФГБУ «НМИЦ онкологии им. Н.Н. Блохина», аспирант каф. онкологии ФГБОУ ВО «МГМСУ им. А.И. Евдокимова». E-mail: Kir-turupaev@yandex.ru; ORCID: 0000-0001-8887-5108

Будурова Марина Дмитриевна – д-р мед. наук, проф. каф. онкологии ФГБОУ ВО «МГМСУ им. А.И. Евдокимова», вед. науч. сотр. абдоминального отд-ния МНИОИ им. П.А. Герцена – филиала ФГБУ «НМИЦ радиологии». ORCID: 0000-0003-1391-0516; SPIN-код: 1412-8811

Филиппова Маргарита Геннадьевна – канд. мед. наук, ст. науч. сотр. научно-консультативного отд-ния Научно-исследовательского института клинической онкологии ФГБУ «НМИЦ онкологии им. Н.Н. Блохина». ORCID: 0000-0002-1883-2214

Исаев Артур Александрович – ген. дир. АО ЦГРМ «ГЕНЕТИКО»

Гриднева Яна Владимировна – канд. мед. наук, зав. онкологическим отд-нием №8 ГБУЗ «ГКБ №1»

Хмелькова Дарья Николаевна – рук. биоинформатической службы, зав. лаб. онкогенетики АО ЦГРМ «ГЕНЕТИКО». ORCID: 0000-0002-4673-1031

Kirill A. Turupaev – oncologist, Blokhin National Medical Research Center of Oncology; Graduate Student, Yevdokimov Moscow State University of Medicine and Dentistry. E-mail: Kir-turupaev@yandex.ru; ORCID: 0000-0001-8887-5108

Marina D. Budurova – D. Sci. (Med.), Yevdokimov Moscow State University of Medicine and Dentistry, Hertsen Moscow Oncology Research Institute – branch of the National Medical Research Radiological Centre. ORCID: 0000-0003-1391-0516; SPIN code: 1412-8811

Margarita G. Filippova – Cand. Sci. (Med.), Blokhin National Medical Research Center of Oncology. ORCID: 0000-0002-1883-2214

Artur A. Isayev – General Manager, Center for Genetics and Reproductive Medicine "GENETICO"

Yana V. Gridneva – Cand. Sci. (Med.), City Clinical Oncology Hospital №1

Darya N. Khmelkova – Head of Bioinformatics Service, Center for Genetics and Reproductive Medicine "GENETICO". ORCID: 0000-0002-4673-1031

Molecular-genetic landscape of abdominal and retroperitoneal desmoid fibromatosis: a retrospective study

Kirill A. Turupaev^{1,2}, Marina D. Budurova^{2,3}, Margarita G. Filippova¹, Artur A. Isayev⁴, Yana V. Gridneva⁵, Darya N. Khmelkova⁴, Margarita A. Gayryan⁴, Irina V. Mironova⁴, Maxim P. Nikulin^{1,2}, Alena I. Puchkova¹, Vera V. Delektorskaya¹

¹Blokhin National Medical Research Center of Oncology, Moscow, Russia;

²Yevdokimov Moscow State University of Medicine and Dentistry, Moscow, Russia;

³Hertsen Moscow Oncology Research Institute – branch of the National Medical Research Radiological Centre, Moscow, Russia;

⁴Center for Genetics and Reproductive Medicine “GENETICO”, Moscow, Russia;

⁵City Clinical Oncology Hospital №1, Moscow, Russia

Abstract

Background. Desmoid fibromatosis (DF) is a rare mesenchymal tumor with invasive growth, a high relapse rate, and low incidence (2–4 cases per 1 million people per year). Given the small number of patients with DF and, as a result, the lack of knowledge of this disease, the search for molecular predictors of the disease course and the individualization of treatment and prevention is relevant.

Aim. To study tumor cells' molecular genetic and immunohistochemical profile and determine their clinical significance in patients with abdominal and retroperitoneal DF.

Materials and methods. A comprehensive analysis of clinical and laboratory data of 31 patients with abdominal and retroperitoneal DF, a molecular genetic and morphological study of tumor samples was performed, including next-generation sequencing (NGS) using the Onconetix oncology panel and an immunohistochemical study using antibodies to β -catenin and estrogen and progesterone receptors.

Results. NGS testing showed somatic mutations in 28 (90%) of the 31 tumor samples. Somatic mutations in the *CTNNB1* gene were detected in 26 (84%) tumor samples: 21 (68%) patients had c.121A>G (p.Thr41Ala, rs121913412), 3 (10%) patients had c.134C>T (p.Ser45Phe, rs121913409), 1 (3%) patient had c.133T>C (p.Ser45Pro, rs121913407), and 1 (3%) patient had c.122C>T (p.Thr41Ile, rs121913413). Two (6%) patients had mutations in the *APC* gene: c.4381G>T (p.Glu1461Ter, COSM30779) and c.4634C>A (p.Ser1545Ter, rs863225356). In 3 (9%) patients, no mutations were detected in the studied genes. The immunohistochemical study showed the expression of β -catenin in the cytoplasm and nuclei of tumor cells in 16 (51.6%) samples. Nuclear expression of estrogen and progesterone receptors was detected in 6 (19%) and 1 (3.2%) samples, respectively. Of 10 patients with established relapses, sequencing (NGS) showed a c.121A>G mutation (p.Thr41Ala, rs121913412) in 7; 1 patient had a c.134C>T mutation (p.Ser45Phe, rs121913409), and 2 patients had no mutations in tumor samples.

Conclusion. The combination of factors such as the retroperitoneal DF, the presence of the c.121A>G mutation (p.Thr41Ala, rs121913412) in the *CTNNB1* gene, female gender, and young age, can warrant assigning the patient to the group with an unfavorable DF prognosis.

Keywords: desmoid fibromatosis, retroperitoneal, β -catenin, next-generation sequencing

For citation: Turupaev KA, Budurova MD, Filippova MG, Isayev AA, Gridneva YaV, Khmelkova DN, Gayryan MA, Mironova IV, Nikulin MP, Puchkova AI, Delektorskaya VV. Molecular-genetic landscape of abdominal and retroperitoneal desmoid fibromatosis: a retrospective study. *Journal of Modern Oncology*. 2023;25(1):104–110. DOI: 10.26442/18151434.2023.1.202016

Актуальность

Десмоидный фиброматоз (ДФ; десмоидная опухоль, агрессивный фиброматоз) представляет собой редкую опухоль мезенхимального происхождения, характеризующуюся инвазивным местно-деструктивным характером роста, высокой частотой рецидивирования по данным литературы и при этом отсутствием метастазирования. Согласно классификации Всемирной организации здравоохранения (2020 г.) ДФ относится к категории пограничных мезенхи-

мальных опухолей с неопределенным или низким потенциалом злокачественности [1–3].

Низкая частота встречаемости (2–4 случая на 1 млн человек в год) этой патологии обуславливает редкость научных публикаций и отсутствие общепринятых подходов к лечению и ведению пациентов с ДФ [4–6]. До недавнего времени хирургический метод лечения пациентов с ДФ являлся основным. Однако высокая частота рецидивов и, как следствие, необходимость множества последующих хирургичес-

Информация об авторах / Information about the authors

Гайрян Маргарита Абеловна – рук. отд. развития направления «Онкогенетика» АО ЦГРМ «ГЕНЕТИКО»

Миронова Ирина Владимировна – зав. лаб. NGS АО ЦГРМ «ГЕНЕТИКО»

Никulin Максим Петрович – канд. мед. наук, ст. науч. сотр. хирургического отд-ния №6 (абдоминальной онкологии) Научно-исследовательского института клинической онкологии ФГБУ «НМИЦ онкологии им. Н.Н. Блохина», доц. каф. онкологии ФГБОУ ВО «МГМСУ им. А.И. Евдокимова». ORCID: 0000-0002-9608-4696

Пучкова Алена Игоревна – врач-патологоанатом патологоанатомического отд-ния Научно-исследовательского института клинической онкологии ФГБУ «НМИЦ онкологии им. Н.Н. Блохина»

Делекторская Вера Владимировна – д-р мед. наук, зав. отд. морфологической и молекулярно-генетической диагностики опухолей Научно-исследовательского института клинической онкологии ФГБУ «НМИЦ онкологии им. Н.Н. Блохина». ORCID: 0000-0002-4550-2069

Margarita A. Gayryan – Department Head, Center for Genetics and Reproductive Medicine “GENETICO”

Irina V. Mironova – Laboratory Head, Center for Genetics and Reproductive Medicine “GENETICO”

Maxim P. Nikulin – Cand. Sci. (Med.), Blokhin National Medical Research Center of Oncology, Yevdokimov Moscow State University of Medicine and Dentistry. ORCID: 0000-0002-9608-4696

Alena I. Puchkova – Pathologist, Blokhin National Medical Research Center of Oncology

Vera V. Delektorskaya – D. Sci. (Med.), Blokhin National Medical Research Center of Oncology. ORCID: 0000-0002-4550-2069

ких вмешательств, приводящих к инвалидизации больных с выраженными функциональными и косметическими дефектами, широко обсуждаемая в последнее время тактика *Look and stay*, основанная на сообщениях о стабилизации процесса или спонтанной регрессии опухолей в условиях отсутствия специального лечения [7–9], появление новых данных молекулярно-генетических исследований позволили изменить представления о подходах к лечению и последующему контролю пациентов с ДФ.

Большинство современных научных публикаций подчеркивает возможность выбора выжидательной тактики лечения *Look and stay* в качестве 1-й линии почти ко всем пациентам с впервые выявленным ДФ, а также в некоторых случаях рецидивирования после перенесенного хирургического лечения [10] – с целью резервирования специфического лечения (различные схемы приема лекарств, лучевая терапия или хирургическое вмешательство) при отрицательной динамике заболевания [11]. К сожалению, изменения в клинической тактике не учитывали накопленных данных о патогенезе этого редкого заболевания. Точные молекулярные и генетические предикторы, которые можно использовать для подбора специфического лечения и прогнозирования течения заболевания, на сегодняшний день еще недостаточно изучены.

Молекулярным субстратом развития ДФ является избыточное накопление продукта гена *CTNNB1* в ядре фибробластов, что в свою очередь нарушает путь дифференцировки клетки и межклеточные взаимосвязи. По данным А. Crago и соавт., аккумуляция β -катенина может быть обусловлена герминальными мутациями гена *APC* (FAP-ассоциированный ДФ) в 15% случаев, соматическими мутациями гена *CTNNB1* (спорадический ДФ) – у 85% пациентов с ДФ. Анализ современных молекулярно-генетических исследований позволил выявить горячие точки мутагенеза в гене *CTNNB1*: p.T41A, p.S45F, p.S45P [4, 12]. По опубликованным данным 3 перечисленные мутации гена *CTNNB1* связаны с предотвращением фосфорилирования белка и последующей стабилизацией белка с транслокацией в ядро, где β -катенин регулирует транскрипцию посредством его взаимодействия с TCF/LEF [13].

Сравнивая группы пациентов с ДФ после перенесенного хирургического вмешательства с наличием мутаций гена *CTNNB1* и дикого типа (wt), ряд авторов наблюдали статистически значимую связь между мутациями в гене *CTNNB1* и более высоким риском местного рецидива [14–16]. В частности, специфическая мутация p.S45F, по данным ряда авторов, связана с худшей безрецидивной выживаемостью [14, 15, 17]. Однако это не подтверждено в других исследованиях, авторы которых сообщили о статистически незначительной тенденции к худшему исходу у пациентов с мутацией p.S45F [16] или об отсутствии корреляции между конкретной мутацией *CTNNB1* и безрецидивной выживаемостью [18, 19]. Что касается влияния наличия мутаций на результаты медикаментозного лечения, Y. Nishida и соавт. не обнаружили корреляции между эффективностью метотрексата или винбластина и специфическими мутациями в гене *CTNNB1* [20]. С другой стороны, S. Hamada и соавт. сообщают, что мутация p.S45F достоверно связана с плохим ответом на мелоксикам [21], а B. Kasper и соавт. обнаружили связь между наличием данной мутации и высокой частотой остановки прогрессирования после лечения иматинибом [22].

Таким образом, актуальность изучения ДФ обусловлена сочетанием следующих факторов: тяжестью и непредсказуемостью клинического течения; отсутствием общепринятых протоколов лечения, основанных на данных иммуногистохимии (ИГХ), молекулярно-генетических исследований; отсутствием значимых факторов прогноза и течения заболевания. Основными препятствиями, тормозящими решение проблемы излечения больных с ДФ, являются сравнительная редкость опухоли в популяции, ограничивающая возможности для проведения больших ис-

следований, соответствующих требованиям доказательной медицины, а также необходимость применения широкого спектра методов диагностики, включая ИГХ и молекулярно-генетическое исследование, и лечения, что требует мультидисциплинарного подхода и осуществимо только в условиях многопрофильных онкологических учреждений.

Материалы и методы

Проведен комплексный анализ структуры заболеваемости пациентов с ДФ различной локализации за 20-летний период, проходивших лечение в ФГБУ «НМИЦ онкологии им. Н.Н. Блохина». Отобраны пациенты с абдоминальной (передняя брюшная стенка) и забрюшинной формой ДФ (включая мезентериальную и тазовую локализацию).

Молекулярно-генетическое исследование – секвенирование нового поколения (NGS) и иммуногистохимическое исследование проведены на срезах парафиновых блоков (FFPE) 31 пациента с ДФ абдоминальной и забрюшинной локализации, наблюдающегося после перенесенного хирургического лечения в ФГБУ «НМИЦ онкологии им. Н.Н. Блохина». Все препараты ткани опухоли отобраны под контролем патоморфолога.

Секвенирование опухолевого генома проводилось с использованием онкопанели Onconetix (АО «ГЕНЕТИКО»), которая включала в себя поиск соматических мутаций в 48 генах: *AKT1, ALK, APC, BRAF, CDH1, CDKN2A, CTNNB1, DDR2, EGFR, EIF1AX, ERBB2, ERBB4, FGFR1, FGFR2, FGFR3, FOXL2, GNAI1, GNAQ, GNAS, H3F3A, HIST1H3B, HIST1H3C, HNF1A, HRAS, IDH1, IDH2, KDR, KIT, KRAS, MAP2K1, MET, MLH1, NRAS, PDGFRA, PIK3CA, PTEN, RET, ROS1, SF3B1, SMAD4, SMARCB1, SMO, SRC, STK11, TERT, TP53, TSC1, VHL*. Полученные результаты проанализированы совместно с имеющимися клиническими, инструментальными и морфологическими данными.

Имуногистохимическое исследование проведено на серийных парафиновых срезах ткани опухоли толщиной 2 мкм с использованием антител к β -catenin (B-Catenin-1, Dako), рецепторам эстрогена – ER (Clone 1D5, Dako), рецепторам прогестерона – PR (Clone PgR 636) на платформе Dako Link 48 (системе детекции Dako EnVision Flex).

Оценка экспрессии β -катенина, ER и PR проводилась полуквантитативным методом путем анализа числа окрашенных опухолевых клеток и локализации специфической реакции. Результаты иммуногистохимического исследования оценивали исходя из наличия >10% положительно окрашенных клеток опухоли. При исследовании препаратов с антителами к β -катенину принимался во внимание тип окрашивания – цитоплазматический или ядерно-цитоплазматический. Интенсивность экспрессии маркеров не учитывалась.

Результаты

В исследование включен 31 пациент (21 женщина – 67,7%, 10 мужчин – 32,3%) с ДФ абдоминальной и забрюшинной локализации. ДФ передней брюшной стенки наблюдался у 17 (54,8%) пациентов, забрюшинная/мезентериальная локализация – у 12 (38,7%) пациентов, тазовая локализация – у 2 (6,5%) пациентов. Все пациенты разделены на 2 группы сравнения в зависимости от локализации опухоли: 1-я группа – пациенты с ДФ передней брюшной стенки (абдоминальная форма ДФ), 2-я группа – пациенты с забрюшинной, мезентериальной, тазовой локализацией (забрюшинная форма ДФ). Медиана возраста пациентов составила 34 года (19–62). Десять пациентов обратились с рецидивом/продолженным ростом опухоли после перенесенных неадекватных хирургических вмешательств в других медицинских организациях, 21 пациент обратился в ФГБУ «НМИЦ онкологии им. Н.Н. Блохина» с первичной десмоидной опухолью.

У 1 пациентки клиническое проявление ДФ обнаружено после перенесенного хирургического вмешательства лапаротомным доступом: надвлагалищная ампутация матки с левыми придатками (обнаружение уплотнения в области послеопера-

ционного лапаротомного рубца через месяц после операции). У 2 пациенток манифестация ДФ произошла после разрешения беременности путем кесарева сечения в течение 1–2 лет после хирургического вмешательства в виде появления опухолевого узла в области послеоперационного рубца.

Всем пациентам выполнено хирургическое вмешательство различного объема: радикальное, условно радикальное, циторедуктивное, эксплоративное. В группе пациентов, ранее прооперированных в других медицинских учреждениях (n=10), у 4 пациентов выполнено радикальное хирургическое вмешательство, у 2 – условно радикальное (R1), у 3 пациентов – циторедуктивное (R2), у 1 пациента – эксплоративное хирургическое вмешательство. Двум пациентам после циторедуктивных операций назначена адъювантная терапия с использованием препаратов группы винкаалкалоидов, алкилирующих соединений, гормонотерапия (тамоксифен).

Рецидив заболевания развился у 9 (90%) больных: у 2 (22,2%) пациентов мужского пола и 7 (77,8%) – женского пола с различной локализацией опухоли (передняя брюшная стенка – 4, брыжейка/забрюшинный – 4, малый таз – 1). В последующем эти пациенты обратились в ФГБУ «НМИЦ онкологии им. Н.Н. Блохина», где прооперированы в радикальном объеме. Среди этих пациентов за период наблюдения (131 мес) зафиксировано 2 повторных рецидива.

В группе пациентов, первично обратившихся в ФГБУ «НМИЦ онкологии им. Н.Н. Блохина» (n=21), у 18 пациентов выполнены радикальные операции, у 1 пациента – условно радикальное (R1), у 2 пациентов – циторедуктивные хирургические вмешательства (R2). Рецидив зафиксирован у 1 пациента с мезентериальной формой ДФ после R0 операции. Двум пациентам после циторедуктивных хирургических вмешательств предложена тактика Look and stay. В настоящее время эти пациенты находятся под динамическим наблюдением, признаков прогрессирования заболевания не выявлено.

В группе ДФ абдоминальной локализации медиана времени от первого хирургического вмешательства до развития рецидива составила 11 мес. В группе ДФ забрюшинной локализации медиана времени от первого хирургического вмешательства до развития рецидива – 28 мес. В группе абдоминального ДФ рецидив заболевания зафиксирован у 4 (23,5%) из 17 пациентов, в группе забрюшинного ДФ – у 6 (42,9%) из 14.

В настоящем исследовании частота соматических мутаций в клетках ДФ по данным NGS составила 90%. У 26 пациентов обнаружены мутации в гене *CTNNB1*.

В 2 образцах обнаружены мутации в гене *APC*. В одном случае – мутация c.4381G>T (p.Glu1461Ter, COSM30779). Во втором случае выявлена нонсенс-мутация c.4634C>A (p.Ser1545Ter, rs863225356) в гетерозиготном состоянии, с дальнейшим подтверждением ее герминального характера. Фенотипически у данного пациента заболевание проявилось забрюшинным ДФ с мультифокальным характером роста, с вовлечением брыжейки тонкой кишки и поражением восходящей ободочной кишки. Также у пациента имелись фибромы в области спины и левой верхней конечности (рис. 1). Заболевание манифестировало в 29 лет. Пациенту произведено хирургическое вмешательство в объеме удаления забрюшинной десмоидной опухоли, резекции тонкой кишки, гемиколэктомии справа. В настоящее время пациент и его родственники находятся под динамическим наблюдением.

У 3 пациентов в исследуемых генах мутаций не обнаружено. При подгрупповом анализе мутационного статуса установлено, что в группе абдоминального ДФ отмечается большая вариабельность молекулярно-генетических паттернов (табл. 1).

По результатам секвенирования также выявлены соматические мутации со спорной интерпретацией клинической значимости (3-й класс патогенности) в генах *CTNNB1*, *RET*, варианты 2-го класса патогенности в генах *KIT*, *FGFR3*, вероятно, связанные с ответом на лекарство – в гене *TP53* и *SNP* (1-й класс патогенности) в генах *CDH1*, *EGFR*, *PTEN*, *ROS1*.

Таблица 1. Распределение соматических мутаций среди пациентов с ДФ абдоминальной и забрюшинной локализации
Table 1. Distribution of somatic mutations in patients with abdominal and retroperitoneal desmoid fibromatosis

Ген	Мутация	Всего	Абдоминальный ДФ		Забрюшинный ДФ		Коеффициент Стьюдента
			абс.	относ.	абс.	относ.	
<i>CTNNB1</i>		26					
<i>CTNNB1</i>	c.121A>G p.Thr41Ala	21	11	64,7	10	71,4	0,71
<i>CTNNB1</i>	c.134C>T p.Ser45Phe	3	2	11,8	1	7,1	0,36
<i>CTNNB1</i>	c.133T>C p.Ser45Pro	1	1	5,9	0	0,0	1
<i>CTNNB1</i>	c.122C>T p.Thr41Ile	1	1	5,9	0	0,0	1
<i>APC</i>		2					
<i>APC</i>	c.4381G>T p.Glu1461Ter	1	1	5,9	0	0,0	1
<i>APC</i>	c.4634C>A p.Ser1545Ter	1	0	0	1	7,1	
Отсутствие мутаций		3	1	5,9	2	14,3	0,79

Таблица 2. Соотношение выявленных соматических мутаций и экспрессии β-катенина
Table 2. Relationship of identified somatic mutations and β-catenin expression

Ген	Мутация	Число пациентов с выявленной мутацией	Число пациентов с экспрессией β-катенина по данным ИГХ
<i>CTNNB1</i>		26	15
<i>CTNNB1</i>	c.121A>G p.Thr41Ala	21	12
<i>CTNNB1</i>	c.134C>T p.Ser45Phe	3	1
<i>CTNNB1</i>	c.133T>C p.Ser45Pro	1	1
<i>CTNNB1</i>	c.122C>T p.Thr41Ile	1	1
<i>APC</i>		2	1
<i>APC</i>	c.4381G>T p.Glu1461Ter	1	1
<i>APC</i>	c.4634C>A p.Ser1545Ter	1	0
Отсутствие мутаций		3	0

По данным иммуногистохимического исследования в 16 (51,6%) случаях выявлена экспрессия β-катенина в опухолевых клетках. Экспрессия β-катенина характеризовалась ядерно-цитоплазматическим и цитоплазматическим окрашиванием в 10 и 6 случаях соответственно. У 5 из 10 пациентов с установленными рецидивами обнаружена экспрессия β-катенина. Уровень экспрессии варьировал от 10 до 90% β-катенин-позитивных клеток опухоли. Ядерная экспрессия ER и PR выявлена в 6 (19%) и 1 (3,2%) случаях соответственно (рис. 2).

При статистическом анализе не выявлено значимых корреляций между мутационным статусом и иммуногистохимическим характером окрашивания (табл. 2). Значимые корреляции между мутационным статусом и возрастом, полом, размером опухоли не выявлены.

Среди 10 пациентов с установленными рецидивами у 7 по данным NGS выявлена мутация c.121A>G (p.Thr41Ala, rs121913412), у 1 пациента: c.134C>T (p.Ser45Phe, rs121913409), у 2 пациентов в опухолевых образцах мутаций не обнаружено.

Медиана наблюдения после перенесенного хирургического вмешательства составила 104 мес. За время наблюдения рецидивы зарегистрированы у 10 (32,3%) пациентов, среди них 7 (70%) пациентов женского пола, 3 (30%) – мужского. Медиана возраста пациентов на момент развития рецидива составила 33,8 года.

В настоящее время 30 пациентов из 31 живы (1 пациент умер от причин, не связанных с проявлениями ДФ).

Обсуждение

Центральным звеном каскада патофизиологических реакций при возникновении ДФ является избыточное накопление β -катенина. Как известно, β -катенин выполняет многочисленные функции в клетке, в том числе участвует в механизмах межклеточной адгезии, клеточной подвижности и сигнальной трансдукции [23]. При попадании в цитоплазму β -катенин в норме должен утилизироваться убиквитин-протеасомами при участии молекулы GSK-3 β , и его экспрессия не должна наблюдаться при иммуногистохимическом исследовании. Цитоплазматическая экспрессия β -катенина означает, что его утилизации не происходит. Это объясняется активацией сигнального пути Wnt, который блокирует активность GSK-3 β и тем самым препятствует утилизации β -катенина, который транслоцируется в ядро и активирует ряд таргетных генов группы LEF/TCF, приводящих к синтезу виментина, а также Slug и Snail, блокирующих синтез E-кадгерина [24]. Таким образом, нарушение стабильности кадгерин-катенинового комплекса вследствие высокого уровня патологической экспрессии β -катенина может свидетельствовать об ослаблении межклеточной адгезии и наличии потенциала таких клеток к инвазивному росту. В некоторых работах также отмечается роль стабильности кадгерин-катенинового комплекса в осуществлении функции супрессии опухолевого роста молекулой E-кадгерина [25].

Ряд исследований продемонстрировал, что гиперэкспрессия β -катенина имеет как диагностическое, так и прогностическое значение [17, 26–30]. По данным С. Gebert и соавт., ядерная экспрессия β -катенина связана с повышенной частотой местного рецидива опухоли (60,0% 1-летняя и 0% 5-летняя бессобытийная выживаемость; $p < 0,05$) [26]. По данным А. Lazaq и соавт., ядерная экспрессия β -катенина наблюдалась в 98% образцов, а интенсивность обратно коррелировала с частотой рецидива десмоида ($p < 0,01$) [17].

Результаты нашего исследования показывают, что в большинстве случаев ($n=26$; 86,7%) у пациентов со спорадическим ДФ встречаются соматические мутации гена *CTNNB1*, что сопоставимо с зарубежными данными (85%) [12]. Чаще всего в нашей группе пациентов встречалась мутация T41A. Таким образом, наличие мутации в 3 экзоне β -катенина может быть одним из критериев подтверждения диагноза агрессивного фиброматоза.

С. Colombo и соавт. наблюдали специфическую связь между типом мутации *CTNNB1* и локализацией десмоидных опухолей. Частота встречаемости мутации p.S45F выше у десмоидов экстраабдоминальной локализации. При этом частота рецидивирования ДФ экстраабдоминальной формы (35–65%) в общей популяции выше ДФ абдоминальной локализации (15–30%) [15]. В нашем исследовании не подтвердилась прогностическая роль мутации p.S45F у пациентов с ДФ абдоминальной и забрюшинной локализации, однако среди 10 пациентов с установленными рецидивами в 70% случаев по данным NGS выявлена мутация с.121A>G (p.Thr41Ala, rs121913412). Данные различия могут свидетельствовать о неоднородности молекулярно-генетических паттернов ДФ различных локализаций. Также некоторые исследователи заявляют о возможных различиях в частоте мутаций гена *CTNNB1* в различных этнических группах [31]. Для дальнейшего изучения этих вариаций необходимы независимые многоцентровые исследования с большими когортами пациентов.

Роль мутаций в гене *APC* в течении ДФ изучена недостаточно. Известно, что мутации гена *APC* влияют на развитие

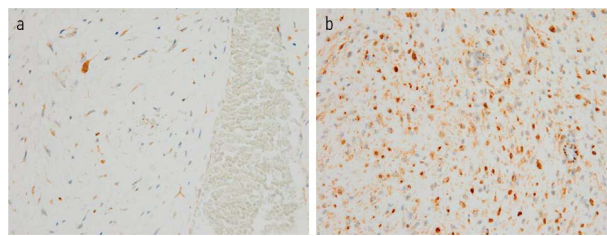
Рис. 1. Фенотипические проявления ДФ у пациента с герминальной мутацией гена *APC*.

Fig. 1. Desmoid fibromatosis phenotype in a patient with a germinal mutation of the *APC* gene.

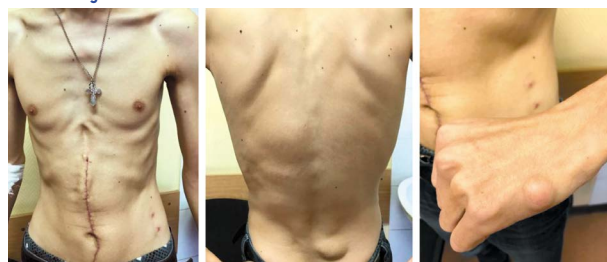

Рис. 2. ИГХ – выявление экспрессии β -катенина в клетках опухоли, увеличение $\times 400$, ядра клеток докрасивали гематоксилином Майера: а – низкий уровень ядерно-цитоплазматической реакции в единичных клетках опухоли; б – высокий уровень ядерно-цитоплазматической реакции в большинстве клеток опухоли.

Fig. 2. Immunohistochemistry detection of the β -catenin expression in tumor cells, $\times 400$; cell nuclei were additionally stained with Mayer's hematoxylin: a – low nuclear-cytoplasmic reaction in single tumor cells; b – high nuclear-cytoplasmic reaction in most tumor cells.



синдрома семейного полипоза толстой кишки (синдрома Гарднера). Одним из проявлений синдрома Гарднера является развитие APC-ассоциированных десмоидных опухолей (встречается в 15% случаев). Риск развития десмоидов у пациентов с синдромом Гарднера составляет 2,56 случая на 1 тыс. пациентов в год, что в 852 раза выше, чем в общей популяции [32]. При этом выявлено, что наличие патогенной мутации в промежутке от 148 до 1800 кодонов в гене *APC* увеличивает риск ДФ [33]. Обнаружение мутаций в гене *APC* должно являться основанием для установления тщательного динамического наблюдения за пациентом и назначения пациенту и его родственникам углубленного обследования, включающего тщательный сбор анамнеза, генетическое консультирование, гастро-, колоноскопию, компьютерную томографию брюшной полости и малого таза.

По данным литературы, около 50% спорадических случаев ДФ ассоциировано с предшествующей травмой или хирургическим вмешательством в данной зоне: «рубцовый» фиброматоз в зоне предшествующей нефрэктомии или длительно стоявшего диализного катетера [34, 35]. Молекулярные детерминанты развития десмоида у этой категории пациентов остаются неясными, так же как и у пациентов с отсутствием выявленных мутаций генов *CTNNB1* и *APC*. Можно предположить, что в этих случаях изменения в каноническом сигнальном пути Wnt, повлекшие за собой онкогенез, связаны не с мутациями *CTNNB1* и *APC*, а с влиянием факторов микроокружения (межклеточного матрикса, провоспалительных цитокинов, факторов роста) и эпигенетической модификации [36].

Эндокринная модификация также обсуждается в качестве одного из этиологических факторов онкогенеза ДФ. Основаниями для данного предположения являются минимальная частота развития опухоли у детей и лиц пожилого возраста, преобладание абдоминального ДФ у женщин репродуктивного возраста в период беременности или в течение года после родов. Ранние публикации о ДФ в большинстве случаев не сообщали об экспрессии ER в опухолевых образцах пациентов с ДФ. Однако открытие второй изоформы ER (ER β) впоследствии привело к большому количеству публикаций,

в которых описывалась экспрессия ER в опухолевых образцах пациентов с ДФ [37]. Частота экспрессии ER β , по данным мировой литературы, у пациентов с ДФ варьирует от 7,4 до 90% [37–42]. Экспрессия ER α и PR определяется в единичных случаях [1, 43]. В нашем исследовании изучалась ядерная экспрессия ER α и PR, которая выявлена в 6 (19%) и в 1 (3,2%) случаях соответственно. Прогностическая роль ER β , ER α , PR в настоящее время изучена недостаточно. Некоторые авторы заявляют, что экспрессия ER β может использоваться в качестве прогностического маркера развития рецидива после хирургического лечения ДФ [37], другие авторы опровергают влияние экспрессии ER β на клиническое течение заболевания [38]. Подтверждение экспрессии ER β в опухолевых образцах пациентов с ДФ может служить обоснованием назначения гормональной (антиэстрогенной) терапии.

Выявление молекулярно-генетических особенностей ДФ может также иметь диагностическую значимость, поскольку при дифференциальной диагностике агрессивного фиброматоза в некоторых случаях могут возникнуть сложности в морфологической верификации диагноза. В связи с тем, что типичным для клеток ДФ является формирование коротких и длинных пучков, а также радиальных структур, ДФ необходимо дифференцировать с фибросаркомой. Несмотря на возможное перекрытие митотического индекса этих опухолей, для фибросаркомы характерны высокая клеточность, выраженная ядерная атипия, гиперхромия ядер и очаги некроза. Однако в части случаев при биопсии дифференциальный диагноз ДФ и фибросаркомы низкой степени злокачественности может быть невозможен [34]. Нодулярный фасцит, в отличие от ДФ, не обладает инфильтративным ростом, не формирует пучковых структур и лишен ядерной экспрессии β -катенина. В отличие от истинной рубцовой ткани фиброматоз, возникший в рубце, отличается инфильтративным ростом и ядерной экспрессией β -катенина [44]. Такие хронические фиброзирующе-воспалительные заболевания, как склерозирующий мезентерит и идиопатический забрюшинный фиброз (болезнь Ормонда), от фиброматоза отличаются более старшая возрастная группа больных, диффузный лимфоплазматический инфильтрат, наличие иммуноглобулин G4-позитивных плазмочитов (болезнь Ормонда), локализация исключительно в области бифуркации аорты (болезнь Ормонда), отсутствие ядерной экспрессии β -катенина, очаги жирового некроза (склерозирующий мезентерит) [34]. Для воспалительной миофибробластической опухоли характерны более высокая клеточность, диффузный лимфоплазматический инфильтрат и экспрессия ALK в 50% случаев. Участки чередования в ДФ плотных коллагеновых и миксоматозных прослоек требуют дифференцировать ее с фибромиксоидной саркомой низкой степени злокачественности, для которой типичны отсутствие пучкового строения, экспрессия MUC4 и транслокация гена *FUS* [44].

Заключение

Различная частота рецидивирования ДФ в зависимости от локализации, варибельность молекулярно-генетических

паттернов, полярность мнений различных исследователей в отношении прогностической значимости молекулярно-генетических маркеров подтверждают гетерогенность форм ДФ и отсутствие возможности применения универсального прогностического маркера у всех пациентов с ДФ. На основании данных нашего исследования целесообразны разработка и внедрение в клиническую практику профилей риска пациента с ДФ, учитывающих локализацию ДФ, молекулярно-генетический статус пациента (на основании NGS), пол, возраст, данные анамнеза (в том числе семейного), наличие хирургического вмешательства в анамнезе и его объем. Мы предполагаем, что сочетание таких факторов, как забрюшинная форма ДФ, наличие мутации c.121A>G (p.Thr41Ala, rs121913412), женский пол, молодой возраст, могут служить основанием для определения пациента в неблагоприятный прогностический профиль течения ДФ.

Подобная классификация позволит выбрать риск-адаптированную тактику ведения пациентов, вошедших в ту или иную группу: раннее определение скорости роста опухоли для определения необходимости активного хирургического лечения или тактики Look and stay, назначение адьювантного лечения и оптимальный режим наблюдения. С целью валидации и модификации предложенного инструмента необходимо проведение дальнейших исследований с большими когортами пациентов.

Раскрытие интересов. Авторы декларируют отсутствие явных и потенциальных конфликтов интересов, связанных с публикацией настоящей статьи.

Disclosure of interest. The authors declare that they have no competing interests.

Вклад авторов. Авторы декларируют соответствие своего авторства международным критериям ICMJE. Все авторы в равной степени участвовали в подготовке публикации: разработка концепции статьи, получение и анализ фактических данных, написание и редактирование текста статьи, проверка и утверждение текста статьи.

Authors' contribution. The authors declare the compliance of their authorship according to the international ICMJE criteria. All authors made a substantial contribution to the conception of the work, acquisition, analysis, interpretation of data for the work, drafting and revising the work, final approval of the version to be published and agree to be accountable for all aspects of the work.

Источник финансирования. Авторы декларируют отсутствие внешнего финансирования для проведения исследования и публикации статьи.

Funding source. The authors declare that there is no external funding for the exploration and analysis work.

Информированное согласие на публикацию. Пациенты подписали форму добровольного информированного согласия на публикацию медицинской информации и фотографий.

Consent for publication. Written consent was obtained from the patients for publication of relevant medical information and all of accompanying images within the manuscript.

ЛИТЕРАТУРА/REFERENCES

- Новикова О.В. Половые гомоны в этиологии, патогенезе и лечении десмоидных фибром: дис. ... д-ра мед. наук. М., 2008; с. 197-9 [Novikova OV. Polovye gomony v etiologii, patogeneze i lechenii desmoidnykh fibrom: dis. ... d-ra med. nauk. Moscow, 2008; p. 197-9 (in Russian)].
- Хомяков В.М., Черемисов В.В., Чайка А.В., и др. Опыт хирургического лечения десмоидных фибром абдоминальной и интраабдоминальной локализации. *Хирургия. Журнал им. Н.И. Пирогова*. 2014;11:17-25 [Khomiakov VM, Cheremisov VV, Chaika AV, et al. Opyt khirurgicheskogo lecheniia desmoidnykh fibrom abdominal'noi i intraabdominal'noi lokalizatsii. *Khirurgiia. Zhurnal im. NI Pirogova*. 2014;11:17-25 (in Russian)].
- Fletcher CDM, Unni FM. World Health Organization Classification of Tumours Pathology and Genetics of Tumours of Soft Tissue and Bone. *Cancer*. 2002;177:1365-76. DOI:10.1016/j.suronc.2004.03.001
- Colombo C, Belfiore A, Paielli N, et al. β -catenin in desmoid-type fibromatosis: deep insights into the role of T41A and S45F mutations on protein structure and gene expression. *Mol Oncol*. 2017;11:1495-507.
- Timbergen MJM, Colombo C, Renckens M, et al. The prognostic role of β -catenin mutations in desmoid-type fibromatosis undergoing resection only: a meta-analysis of individual patient data. *Ann Surg*. 2021;273(6):1094-101. DOI:10.1097/SLA.0000000000003698
- Abraham N, Nabawi AS. The challenging case of a primigravid Bedouin woman with a dormant neck nodule that grew explosively during her pregnancy. *J Surg Case Rep*. 2019;2019(3):rjz061. DOI:10.1093/jscr/rjz061
- Dalén BP, Geijer M, Kvist H, et al. Clinical and imaging observations of desmoid tumors left without treatment. *Acta Orthop*. 2006;77(6):932-7. DOI:10.1080/17453670610013259

8. Barbier O, Anract P, Pluot E, et al. Primary or recurring extra-abdominal desmoid fibromatosis: assessment of treatment by observation only. *Orthop Traumatol Surg Res.* 2010;96(8):884-9. DOI:10.1016/j.otsr.2010.07.007
9. Colombo C, Miceli R, Le Péchoux C, et al. Sporadic extra abdominal wall desmoid-type fibromatosis: surgical resection can be safely limited to a minority of patients. *Eur J Cancer.* 2015;51(2):186-92. DOI:10.1016/j.ejca.2014.11.019
10. Будурова М.Д., Файнштейн И.А., Турупаев К.А., и др. Рецидивирующий десмоидный забрюшинный фиброматоз: клиническое наблюдение. *Современная Онкология.* 2020;22(4):125-9 [Budurova MD, Fainshtein IA, Turupaev KA, et al. Recurrent desmoid-type retroperitoneal fibromatosis: clinical observation. *Journal of Modern Oncology.* 2020;22(4):125-9 (in Russian)]. DOI:10.26442/18151434.2020.4.200424
11. Kasper B, Baumgarten C, Bonvalot S, et al. Management of sporadic desmoid-type fibromatosis: a European consensus approach based on patients' and professionals' expertise – a sarcoma patients EuroNet and European Organisation for Research and Treatment of Cancer/Soft Tissue and Bone Sarcoma Group initiative. *Eur J Cancer.* 2015;51(2):127-36. DOI:10.1016/j.ejca.2014.11.005
12. Crago AM, Chmielecki J, Rosenberg M, et al. Near universal detection of alterations in CTNNB1 and Wnt pathway regulators in desmoid-type fibromatosis by whole-exome sequencing and genomic analysis. *Genes Chromosomes Cancer.* 2015;54(10):606-15. DOI:10.1002/gcc.22272
13. Kundu JK, Choi KY, Surh YJ. beta-Catenin-mediated signaling: a novel molecular target for chemoprevention with anti-inflammatory substances. *Biochim Biophys Acta.* 2006;1765(1):14-24. DOI:10.1016/j.bbcan.2005.08.006
14. van Broekhoven DL, Verhoef C, Grünhagen DJ, et al. Prognostic value of CTNNB1 gene mutation in primary sporadic aggressive fibromatosis. *Ann Surg Oncol.* 2015;22(5):1464-70. DOI:10.1245/s10434-014-4156-x
15. Colombo C, Miceli R, Lazar AJ, et al. CTNNB1 45F mutation is a molecular prognosticator of increased postoperative primary desmoid tumor recurrence: an independent, multicenter validation study. *Cancer.* 2013;119(20):3696-702. DOI:10.1002/cncr.28271
16. Dömöt J, Salas S, Lacroix L, et al. High frequency of beta-catenin heterozygous mutations in extra-abdominal fibromatosis: a potential molecular tool for disease management. *Br J Cancer.* 2010;102(6):1032-6. DOI:10.1038/sj.bjc.6605557
17. Lazar AJ, Tuvin D, Hajibashi S, et al. Specific mutations in the beta-catenin gene (CTNNB1) correlate with local recurrence in sporadic desmoid tumors. *Am J Pathol.* 2008;173(5):1518-27. DOI:10.2353/ajpath.2008.080475
18. Mullen JT, DeLaney TF, Rosenberg AE, et al. β -Catenin mutation status and outcomes in sporadic desmoid tumors. *Oncologist.* 2013;18(9):1043-9. DOI:10.1634/theoncologist.2012-0449
19. Romero S, Szafranska J, Cabrera E, et al. Role of tumor-associated macrophages and angiogenesis in desmoid-type fibromatosis. *Virchows Arch.* 2012;441(2):117-22. DOI:10.1007/s00428-012-1265-4
20. Nishida Y, Tsukushi S, Urakawa H, et al. Low-dose chemotherapy with methotrexate and vinblastine for patients with desmoid tumors: relationship to CTNNB1 mutation status. *Int J Clin Oncol.* 2015;20(6):1211-7. DOI:10.1007/s10147-015-0829-0
21. Hamada S, Urakawa H, Kozawa E, et al. Characteristics of cultured desmoid cells with different CTNNB1 mutation status. *Cancer Med.* 2016;5(2):352-60. DOI:10.1002/cam4.582
22. Kasper B, Gruenwald V, Reichardt P, et al. Correlation of CTNNB1 Mutation Status with Progression Arrest Rate in RECIST Progressive Desmoid-Type Fibromatosis Treated with Imatinib: Translational Research Results from a Phase 2 Study of the German Interdisciplinary Sarcoma Group (GISG-01). *Ann Surg Oncol.* 2016;23(6):1924-7. DOI:10.1245/s10434-016-5132-4
23. Исаева А.В., Зима А.П., Шабалова И.П., и др. β -Катенин: структура, функции и роль в опухолевой трансформации эпителиальных клеток. *Вестник РАМН.* 2015;70(4):475-83 [Isaeva AV, Zima AP, Shabalova IP, et al. β -Catenin: Structure, Function and Role in Malignant Transformation of Epithelial Cells. *Annals of the Russian Academy of Medical Sciences.* 2015;70(4):475-83 (in Russian)]. DOI:10.15690/vramn.v70.i4.1415
24. Засадкевич Ю.М. Роль эпителиальных E- и P-кадгеринов в реализации внутриклеточных механизмов регуляции опухолевого роста: автореф. дис. ... канд. мед. наук. Екатеринбург, 2015 [Zasadkevich Yu.M. Rol' epiteliial'nykh E- i P-kadgerinov v realizatsii vnutrikletochnykh mekhanizmov regulyatsii opukhlevogo rosta: avtoref. dis. ... kand. med. nauk. Yekaterinburg, 2015 (in Russian)].
25. Hayashida Y, Honda K, Idogawa M, et al. E-cadherin regulates the association between beta-catenin and actinin-4. *Cancer Res.* 2005;65(19):8836-45. DOI:10.1158/0008-5472.CAN-05-0718
26. Gebert C, Harges J, Kersting C, et al. Expression of beta-catenin and p53 are prognostic factors in deep aggressive fibromatosis. *Histopathology.* 2007;50(4):491-7. DOI:10.1111/j.1365-2559.2007.02619.x
27. Jilong Y, Jian W, Xiaoyan Z, et al. Analysis of APC/beta-catenin genes mutations and Wnt signalling pathway in desmoid-type fibromatosis. *Pathology.* 2007;39(3):319-25. DOI:10.1080/00313020701329823
28. Lips DJ, Barker N, Clevers H, Hennipman A. The role of APC and beta-catenin in the aetiology of aggressive fibromatosis (desmoid tumors). *Eur J Surg Oncol.* 2009;35(1):3-10. DOI:10.1016/j.ejso.2008.07.003
29. Denys H, Jadidizadeh A, Amini Nik S, et al. Identification of IGFBP-6 as a significantly downregulated gene by beta-catenin in desmoid tumors. *Oncogene.* 2004;23(3):654-64. DOI:10.1038/sj.onc.1207160
30. Carlson JW, Fletcher CD. Immunohistochemistry for beta-catenin in the differential diagnosis of spindle cell lesions: analysis of a series and review of the literature. *Histopathology.* 2007;51(4):509-14. DOI:10.1111/j.1365-2559.2007.02794.x
31. Kim HS, Kim J, Nam KH, Kim WH. Clinical significance of midkine expression in sporadic desmoid tumors. *Oncol Lett.* 2016;11(3):1677-84. DOI:10.3892/ol.2016.4129
32. Eastley N, McCulloch T, Esler C, et al. Extra-abdominal desmoid fibromatosis: A review of management, current guidance and unanswered questions. *Eur J Surg Oncol.* 2016;42(7):1071-83. DOI:10.1016/j.ejso.2016.02.012
33. Nieuwenhuis MH, Lefevre JH, Bülow S, et al. Family history, surgery, and APC mutation are risk factors for desmoid tumors in familial adenomatous polyposis: an international cohort study. *Dis Colon Rectum.* 2011;54(10):1229-34. DOI:10.1097/DCR.0b013e318227e4e8
34. Burke AP, Sobin LH, Shekitka KM, et al. Intra-abdominal fibromatosis. A pathologic analysis of 130 tumors with comparison of clinical subgroups. *Am J Surg Pathol.* 1990;14(4):335-41.
35. Seoud M, Abbas J, Kaspar H, et al. Long-term survival following aggressive surgery and radiotherapy for pelvic fibromatosis. *Int J Gynecol Cancer.* 2005;15(6):1112-4.
36. Enzo MV, Rastrelli M, Rossi CR, et al. The Wnt/ β -catenin pathway in human fibrotic-like diseases and its eligibility as a therapeutic target. *Mol Cell Ther.* 2015;3:1. DOI:10.1186/s40591-015-0038-2
37. Santti K, Ihalainen H, Rönty M, et al. Estrogen receptor beta expression correlates with proliferation in desmoid tumors. *J Surg Oncol.* 2019;119(7):873-9. DOI:10.1002/jso.25407
38. Santos GA, Cunha IW, Rocha RM, et al. Evaluation of estrogen receptor alpha, estrogen receptor beta, progesterone receptor, and cKIT expression in desmoids tumors and their role in determining treatment options. *Biosci Trends.* 2010;4(1):25-30.
39. Leithner A, Gapp M, Radl R, et al. Immunohistochemical analysis of desmoid tumours. *J Clin Pathol.* 2005;58(11):1152-6.
40. Ishizuka M, Hatori M, Dohi O, et al. Expression profiles of sex steroid receptors in desmoid tumors. *Tohoku J Exp Med.* 2006;210(3):189-98. DOI:10.1620/tjem.210.189
41. Brautigam K, Lindner J, Budczies J, et al. PARP-1 expression as a prognostic factor in desmoid-type fibromatosis. *Ann Diagn Pathol.* 2020;44:151442. DOI:10.1016/j.anndiagpath.2019.151442
42. Kessenbrock K, Plaks V, Werb Z. Matrix metalloproteinases: regulators of the tumor microenvironment. *Cell.* 2010;141(1):52-67. DOI:10.1016/j.cell.2010.03.015
43. Colombo C, Foo WC, Whiting D, et al. FAP-related desmoid tumors: a series of 44 patients evaluated in a cancer referral center. *Histol Histopathol.* 2012;27:641-9.
44. Doyle LA, Hornick JL. Immunohistology of neoplasms of soft tissue and bone. In: Eds. DJ Dabbs. *Diagnostic Immunohistochemistry: therapeutic and genomic applications* (4th edition). Elsevier, 2014; p. 73-129.



Статья поступила в редакцию / The article received: 08.11.2022
Статья принята к печати / The article approved for publication: 27.03.2023

OMNIDOCTOR.RU